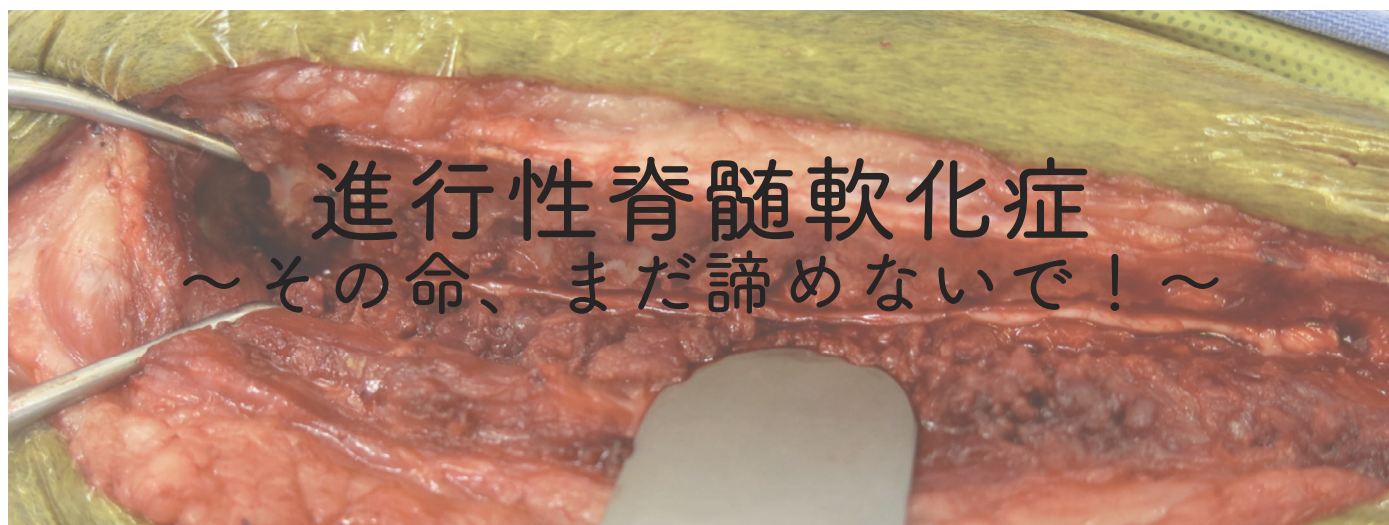

## 平野隆爾

- 右京動物病院（京都）
- 京都動物医療センター（京都）
- アインズ動物病院（神奈川）

# 椎間板ヘルニアの治療 ACVIMコンセンサスステートメント（2022）

Received: 26 May 2022 | Accepted: 12 June 2022  
DOI: 10.1111/jvim.16480

## CONSENSUS STATEMENT

Journal of Veterinary Internal Medicine **ACVIM**  
Open Access American College of Veterinary Internal Medicine

Consensus Statements of the American College of Veterinary Internal Medicine (ACVIM) provide the veterinary community with up-to-date information on the pathophysiology, diagnosis, and treatment of clinically important animal diseases. The acvim board of regents oversees selection of relevant topics, identification of panel members with the expertise to draft the statements, and other aspects of assuring the integrity of the process. The statements are derived from evidence-based medicine whenever possible and the panel offers interpretive comments when such evidence is inadequate or contradictory. A draft is prepared by the panel, followed by solicitation of input by the acvim membership which may be incorporated into the statement. It is then submitted to the journal of veterinary internal medicine, where it is edited prior to publication. The authors are solely responsible for the content of the statements.

## ACVIM consensus statement on diagnosis and management of acute canine thoracolumbar intervertebral disc extrusion

Natasha J. Olby<sup>1</sup> | Sarah A. Moore<sup>2</sup> | Brigitte Brisson<sup>3</sup> | Joe Fenn<sup>4</sup> | Thomas Flegel<sup>5</sup> | Gregg Kortz<sup>6</sup> | Melissa Lewis<sup>7</sup> | Andrea Tipold<sup>8</sup>

## 内科

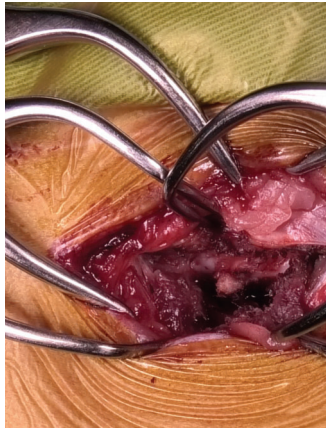
- 運動制限：最低4週間のケージレストが推奨
- 抗炎症薬：ステロイドは非推奨
- 鎮痛：5~7日間はNSAIDsの使用が推奨  
(他 ガバペンチンやプレガバリンなど)
- リハビリ：鍼治療は外科の代替としては非推奨  
運動制限後の可動域運動やマッサージは推奨

## 外科

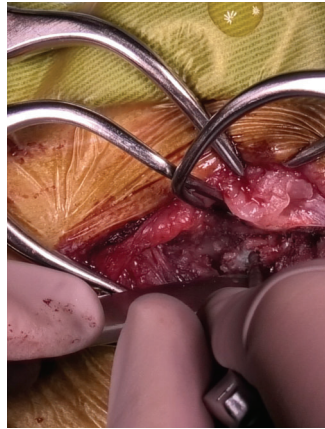
- 片側椎弓切除術（ヘミラミ）
- 小範囲片側椎弓切除術（ミニヘミラミ）
- 背側椎弓切除術
- 部分側方椎体切除術
- 脊椎内視鏡による低侵襲手術  
など

ハンセンⅠ型ヘルニアの圧迫性椎間板物質を取り除く方法としては、ヘミラミもしくはミニヘミラミが一般的

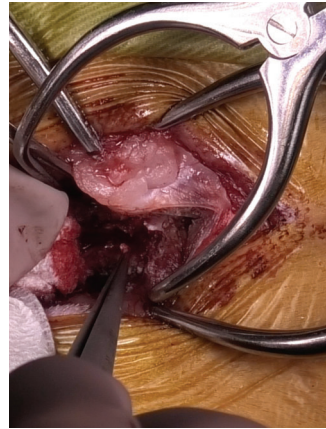
# 片側椎弓切除術



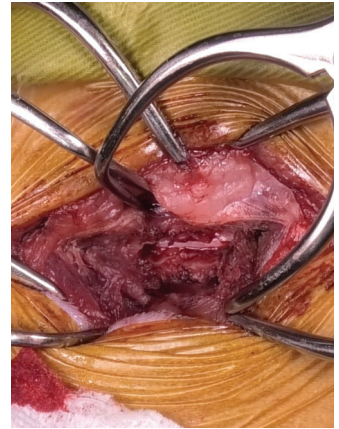
①関節突起の露出



②脊椎の作窓



③逸脱物質の除去



④脊髄の確認

## 内科 VS 外科

	内科	外科
背部痛及び歩行可能な後肢不全麻痺	80% (115頭)	98.5% (336頭)
歩行不可の後肢不全麻痺	81% (131頭)	93% (341頭)
深部痛覚のある後肢完全麻痺	60% (67頭)	93% (548頭)
深部痛覚のない後肢完全麻痺	21% (48頭)	61% (502頭)

# 外科手術の タイミング

近年の研究では手術のタイミング  
と転機については関連性なし

長期間麻痺していても手術は断る  
べきではない

TABLE 4 Studies presenting data regarding the influence of surgical timing on outcome in dogs with thoracolumbar intervertebral disc extrusion

Studies suggesting no influence			Studies suggesting possible influence		
Ref	N	Study design/outcome	Ref	N	Study design/outcome
111	98	<ul style="list-style-type: none"> <li>Retrospective</li> <li>No difference between surgery &lt;12 h and 12-36 h after losing ability to walk</li> </ul>	112	22	<ul style="list-style-type: none"> <li>Retrospective</li> <li>Suggests better outcome if operated within 4 d</li> <li>Statistics not performed</li> </ul>
101	71	<ul style="list-style-type: none"> <li>Retrospective</li> <li>No association between duration of clinical signs prior to surgery and outcome</li> <li>Clinical signs of ≥6 d had longer recovery</li> </ul>	113	99	<ul style="list-style-type: none"> <li>Retrospective</li> <li>Trend for better outcome if operated within 4 d</li> <li>Statistics not performed</li> </ul>
102	70	<ul style="list-style-type: none"> <li>Retrospective</li> <li>Duration of signs or of DPN were not associated with recovery</li> </ul>	114	187	<ul style="list-style-type: none"> <li>Retrospective</li> <li>Outcome better if surgery ≤48 h of onset of paresis</li> </ul>
103	112	<ul style="list-style-type: none"> <li>Retrospective</li> <li>Duration of non-ambulatory paraparesis was not associated with recovery</li> </ul>	57	46	<ul style="list-style-type: none"> <li>Retrospective</li> <li>Better outcome at hospital discharge for dogs DPN for &lt;12 h prior to surgery</li> <li>Statistics not performed</li> </ul>
104	30	<ul style="list-style-type: none"> <li>Retrospective</li> <li>Duration of signs was not associated with recovery</li> </ul>	115	32	<ul style="list-style-type: none"> <li>Retrospective</li> <li>Paradoxically, the success rate was higher for cases with longer duration of signs</li> </ul>
15	77	<ul style="list-style-type: none"> <li>Retrospective</li> <li>Presumptive duration of DPN status not associated locomotor outcome</li> </ul>	105	46	<ul style="list-style-type: none"> <li>Retrospective</li> <li>Better outcome in paraplegic DPN dogs if surgery &lt;24 h after losing deep pain</li> </ul>
116	36	<ul style="list-style-type: none"> <li>Prospective</li> <li>Duration of non-ambulatory status before surgery did not influence recovery</li> </ul>	106	28	<ul style="list-style-type: none"> <li>Retrospective</li> <li>Rate of recovery of ambulation was higher if surgery &lt;24 h after onset of clinical signs</li> </ul>
108	78	<ul style="list-style-type: none"> <li>Prospective</li> <li>Time between onset of signs and referral evaluation was not associated with locomotor recovery</li> </ul>	107	197	<ul style="list-style-type: none"> <li>Retrospective</li> <li>No influence on locomotor recovery</li> <li>Risk of development of PMM 3.1X higher with delayed surgery</li> </ul>
107	197	<ul style="list-style-type: none"> <li>Retrospective</li> <li>Delayed surgery in paraplegic DPN dogs &gt;12 h after loss of ambulation not associated outcome at 6 m</li> </ul>	109	273	<ul style="list-style-type: none"> <li>Retrospective</li> <li>Number of dogs who lost deep pain sensation was higher with delayed decompression than same-day surgery</li> <li>Likelihood of regaining pain sensation at 3 wk was higher with early vs delayed surgery</li> </ul>
117	131	<ul style="list-style-type: none"> <li>Retrospective</li> <li>Timing of decompression not associated with outcome</li> </ul>	110	1501	<ul style="list-style-type: none"> <li>Retrospective</li> <li>Time between onset of signs and surgery was significantly associated with overall outcome using a multivariable regression model, but not in bivariate analysis</li> <li>May suggest timing itself did not influence outcome, but rather combination of timing with other factors</li> </ul>

Note: The literature provides mixed evidence with respect to the influence of timing of surgical decompression on outcome in dogs with less severe injuries, where the predominance of larger and more recent studies suggest a lack of association. Abbreviations: DPN, deep pain negative; DPP, deep pain positive; N, number; PMM, progressive myelomalacia.

## 進行性脊髄軟化症治療についての言及は？

Emerging evidence suggests that focal or extensive hemilaminectomy and durotomy might decrease the risk of development of PMM in dogs that are paraplegic DPN secondary to TL-IVDE and may improve survival in dogs with clinical signs suggestive of PMM by halting progression of the condition. This outcome is a separate consideration from whether or not the technique might improve locomotor outcome (discussed elsewhere). Focal or more extensive hemilaminectomy with durotomy can be considered for dogs with imaging and clinical risk or suspicion of PMM; however, specific surgical approaches, including required extent of both hemilaminectomy and durotomy, require further investigation as do potential long-term morbidities associated with these procedures. *Supported by low-level evidence.*

局所的または広範囲の片側椎弓切除と硬膜切開は進行性脊髄軟化症の発症リスクを低減させ、進行を抑えて生存率を改善する可能性あり (Low-level evidence)

# 進行性脊髄軟化症

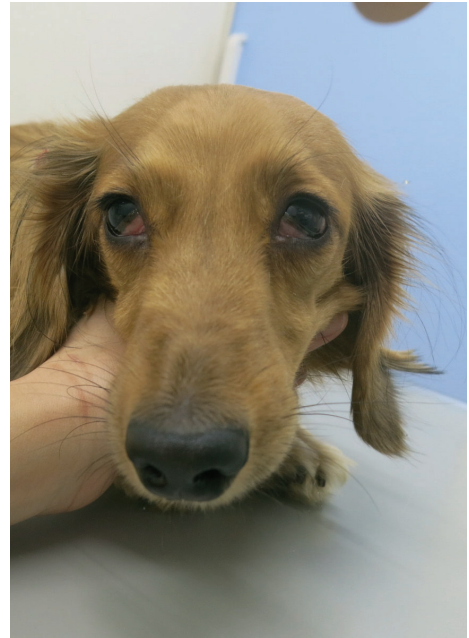## PMM (Progressive myelomalacia)

- 急性の脊髄障害後に発生し、障害部位から脊髄の進行性壊死が頭側に生じる致命的疾患

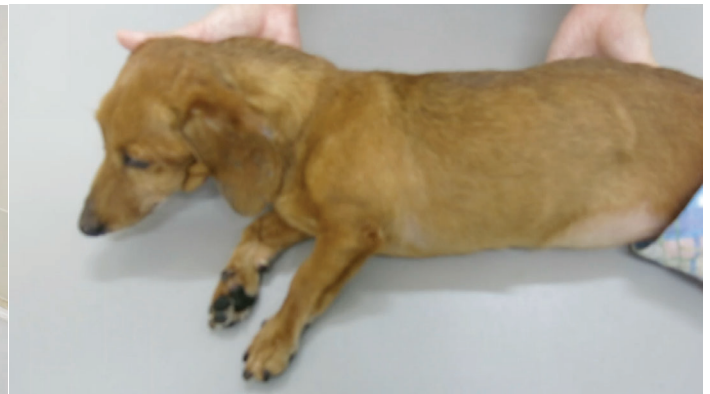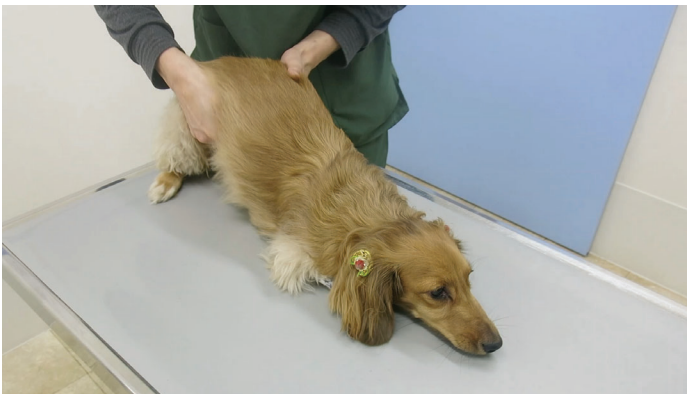*Long-term functional outcome of dogs with severe injuries of the thoracolumbar spinal cord: 87 cases (1996-2001)*

- 進行に伴い下半身の完全麻痺（会陰反射消失、腹筋緊張度の低下）、上行性の皮筋反射消失、前肢および呼吸筋の麻痺が生じて多くが1週間以内に死に至る

*Clinical Characteristics of Dogs with Progressive Myelomalacia Following Acute Intervertebral Disc Extrusion*



ホルネル症候群



麻痺が進行すると・・・

# PMMの発生率

深部痛覚消失した犬のうち

10~17.5%

- Long-term functional outcome of dogs with severe injuries of the thoracolumbar spinal cord: 87 cases (1996–2001)
- Long-term neurologic outcome of hemilaminectomy and disk fenestration for treatment of dogs with thoracolumbar intervertebral disk herniation: 831 cases (2000–2007)
- Factors associated with recovery from paraplegia in dogs with loss of pain perception in the pelvic limbs following intervertebral disk herniation
- A Placebo-Controlled, Prospective, Randomized Clinical Trial of Polyethylene Glycol and Methylprednisolone Sodium Succinate in Dogs with Intervertebral Disk Herniation

## グレード別の発生率

グレードIIIやIVでも発症することを知っておく

グレード	状態	PMMの発生率
I	背部の痛み	0%
II	歩様がふらつく	0%
III	歩行ができない	0.60%
IV	排尿困難・皮膚感覚消失	2.70%
V	痛みの完全消失	14.50%

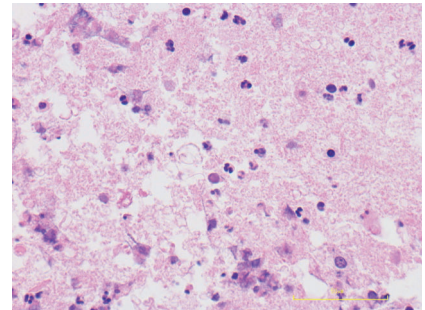
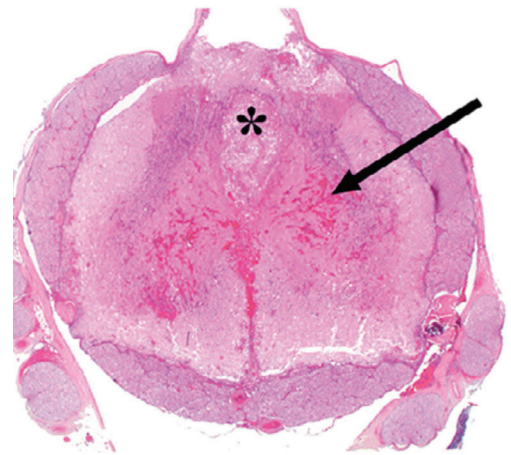
*Prevalence and Risk Factors for Presumptive Ascending/Descending Myelomalacia in Dogs after Thoracolumbar Intervertebral Disk Herniation*

# 診断

- 頭側への麻痺の進行の確認
- 病理組織検査
- 脊髄の出血性壊死

*Longitudinal extension of myelomalacia by intramedullary and subdural hemorrhage in a canine model of spinal cord injury*

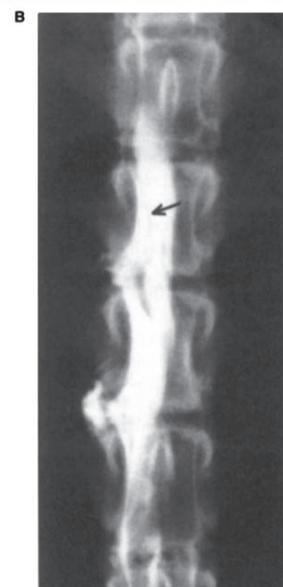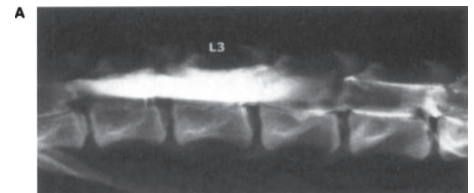
臨床現場では生前での診断が求められる  
脊髄造影レントゲン・CT、MRIなど・・・



# 診断

(造影レントゲン・CT検査)

- 脊髄全体への造影剤の集積が確認される (ことも)
- どの範囲の脊髄が障害を受けているのかまでは詳細に評価できない

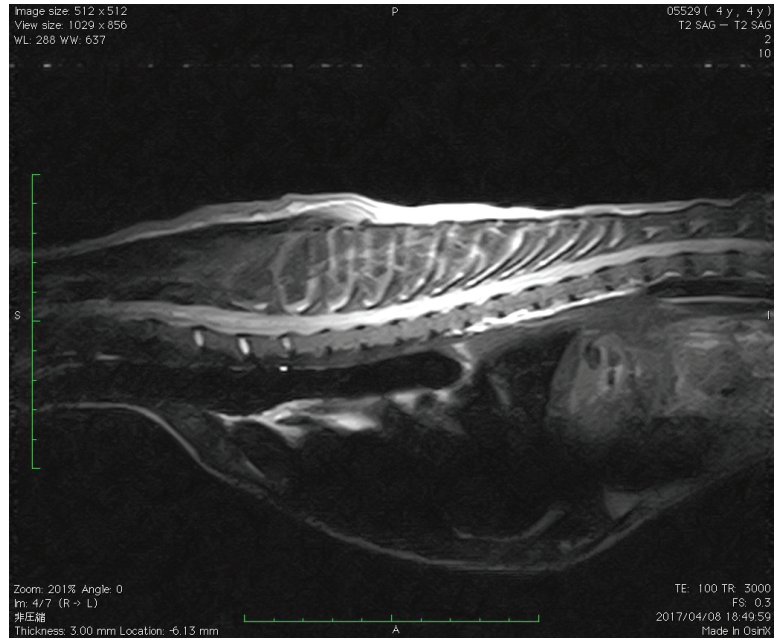


*RESULTS OF MYELOGRAPHY IN SEVEN DOGS WITH MYELOMALACIA*

# 診断 (MRI)

MRIや脳脊髄液検査が有効

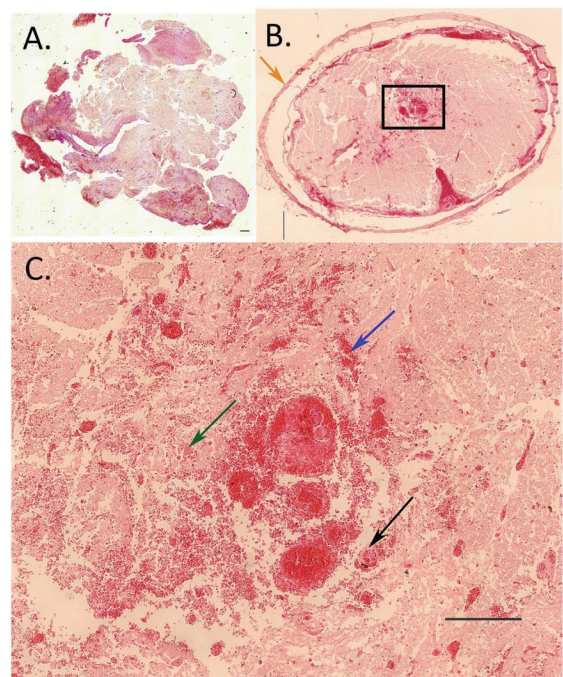
- 脳脊髄液検査  
出血性キサントクロミー
- MRI検査  
L2椎体長と比較して**6倍以上**  
のT2強調高信号領域、中心管  
の拡張



Magnetic resonance imaging characteristics of ascending hemorrhagic myelomalacia in a dog  
Magnetic resonance imaging features and clinical signs associated with presumptive and confirmed progressive myelomalacia in dogs: 12 cases (1997-2008)

# 病態

脊髄損傷後の酸化ストレス、  
血管内皮細胞の障害が関与

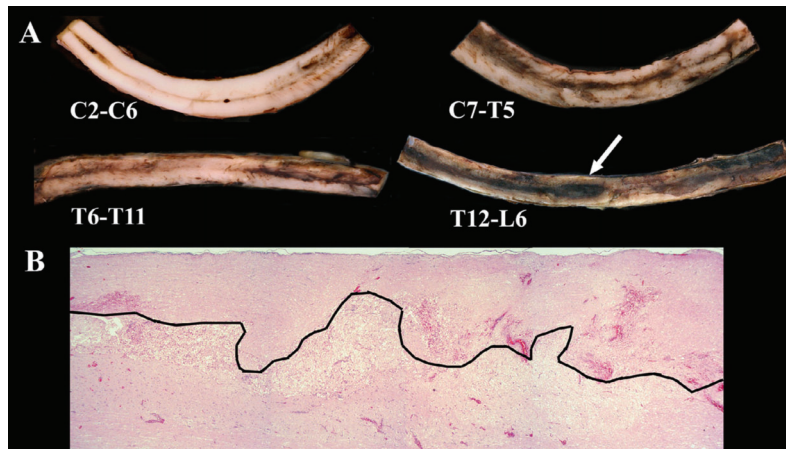


Increase in oxidative stress biomarkers in dogs with ascending-descending myelomalacia following spinal cord injury  
Endothelin-1 Immunoreactivity and its Association with Intramedullary Hemorrhage and Myelomalacia in Naturally Occurring Disk Extrusion in Dogs

## 病態

広範囲にわたって脊髄の膨張および中心管の膨張・破裂が認められ、それに沿って出血が確認される

⇒脊髄内圧上昇に伴い進行性脊髄軟化症は進行する



Longitudinal extension of myelomalacia by intramedullary and subdural hemorrhage in a canine model of spinal cord injury

## 治療

- 片側椎弓切除術
- 局所硬膜切開
- ポリエチレングリコール投与
- コハク酸メチルプレドニゾン投与

深部痛覚の消失した犬に実施するも  
いずれもPMMの進行は抑えられず

- A Placebo-Controlled, Prospective, Randomized Clinical Trial of Polyethylene Glycol and Methylprednisolone Sodium Succinate in Dogs with Intervertebral Disk Herniation
- A Comparison of Thoracolumbar Intervertebral Disc Extrusion in French Bulldogs and Dachshunds and Association With Congenital Vertebral Anomalies
- Effect of durotomy on functional outcome of dogs with type I thoracolumbar disc extrusion and absent deep pain perception.

脊髄内圧の上昇を抑えることで、進行が止まるのでは？



## 仮説

広範囲片側椎弓切除および硬膜切開術(EHLD)

Hirano et al. *BMC Veterinary Research* (2020) 16:476  
<https://doi.org/10.1186/s12917-020-02690-z>

BMC Veterinary Research

RESEARCH ARTICLE

Open Access

### Outcomes of extensive hemilaminectomy with durotomy on dogs with presumptive progressive myelomalacia: a retrospective study on 34 cases

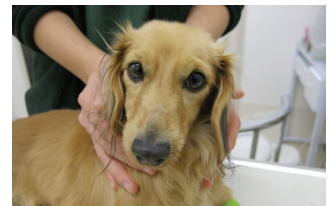



Ryuji Hirano<sup>1,2\*</sup>, Ryota Asahina<sup>2,3</sup>, Taiyo Hirano<sup>1</sup>, Ayuko Hyakkoku<sup>1</sup>, Rino Miura<sup>1</sup>, Takuya Kunihiro<sup>1</sup> and Yuya Nakamoto<sup>4</sup>

## 動物

MRI検査および臨床症状から進行性脊髄軟化症所見を認めた胸腰部椎間板ヘルニアG5の犬34例を対象

- L2椎体長の6倍以上にわたるT2強調高信号領域の広がり
- 後肢麻痺に続く下半身の完全麻痺（会陰反射の消失、腹筋緊張度の低下）および上行性の皮筋反射消失
- 手術時に肉眼的に脊髄軟化、組織学的に局所脊髄壊死を確認



**TABLE 1** Baseline characteristics, operative details, and follow up of dogs which underwent EDH for PM

No.	Breed	Age (years)	Sex	CP of thoracic limbs	Site of IVDH	Range of EHD	Interval between onset and EHD (days)	Preoperative Drugs	Survival outcome	Follow-up (weeks)
1	Toy Poodle	3.9	SF	+2	L3-4	T9-L4	1	Prednisone	Alive	282
2	Miniature Dachshund	3.3	SF	+2	T12-13	T4-13	4	None	Alive	192
3	Miniature Dachshund	8.6	M	+2	T13-L1	T9-L1	3	None	Alive	157
4	Miniature Dachshund	4.3	F	0	L1-2	T1-L2	5	None	Alive	156
5	French Bulldog	6.9	SF	+1	L1-2	T1-L2	5	None	Alive	150
6	Miniature Dachshund	12.8	M	+2	T13-L1	T1-L1	3	Prednisone	Dead (Food aspiration, day 54)	7
7	Miniature Dachshund	13.8	SF	+2	T12-13	T3-13	4	None	Alive	129
8	Toy Poodle	3.3	F	+1	T11-12	C7-T12	5	Prednisone	Alive	122
9	Toy Poodle	7.1	CM	+2	L1-2	T3-L2	3	Prednisone	Alive	119
10	Miniature Dachshund	3.9	M	+2	T12-13	T4-13	1	Unknown	Alive	117
11	Miniature Dachshund	4.1	M	+2	T12-13	T2-13	3	Unknown	Alive	117
12	Miniature Dachshund	5.4	CM	+2	T13-L1	T5-L1	6	Unknown	Alive	117
13	Miniature Dachshund	3.8	F	+2	L1-2	T2-L2	3	Unknown	Alive	112
14	Toy Poodle	10.5	SF	+2	T13-L1	T3-L1	7	Unknown	Dead (Uremia, day 56)	8
15	Miniature Dachshund	3.3	M	+2	T13-L1	T7-L1	2	None	Alive	104
16	Miniature Dachshund	6	CM	+2	T13-L1	T5-L1	2	None	Alive	103

17	Miniature Dachshund	4.4	F	+1	L3-4	T1-L4	4	Prednisone	Alive	101
18	Miniature Dachshund	7.4	F	+1	T11-12	T1-12	3	None	Alive	92
19	Miniature Dachshund	4.8	CM	0	L3-4	C7-L4	4	None	Alive	83
20	Toy Poodle	6.6	M	+2	L3-4	T10-L4	3	Prednisone	Alive	66
21	Miniature Dachshund	4.5	CM	+2	T13-L1, L2-3	T3-L4	3	Prednisone	Alive	57
22	Toy Poodle	2.8	CM	+2	T13-L1	T3-L1	5	Unknown	Alive	56
23	Miniature Dachshund	8.7	M	0	T11-12, T13-L1	T1-L1	3	Unknown	Dead (Respiratory failure, day3)	0
24	Miniature Dachshund	6	F	+1	T9-13 (multiple)	T1-T13	4	Unknown	Alive	51
25	Toy Poodle	6.1	M	+2	L5-6	T13-L6	1	Unknown	Alive	51
26	French Bulldog	4	CM	+2	L5-6	T8-L5	3	None	Alive	50
27	Miniature Dachshund	10	M	+1	L3-4	C7-L4	4	Unknown	Alive	40
28	Chihuahua	4	M	+2	L4-5	T5-L5	3	Unknown	Alive	40
29	Miniature Dachshund	5.3	CM	+2	T10-11	T3-T11	3	Prednisone	Alive	30
30	Miniature Dachshund	4.4	M	+2	L2-3	T3-L3	3	Unknown	Alive	19
31	Miniature Dachshund	2.8	SF	+2	T12-13	C7-T13	9	Prednisone	Alive	17
32	Toy Poodle	2.6	CM	+1	L3-4	C7-L4	5	Unknown	Alive	15
33	Miniature Dachshund	11	SF	+2	T11-12	T2-T12	4	Prednisone	Alive	14
34	Miniature Dachshund	5.4	M	+1	T13-L1	C7-L1	7	None	Alive	13

CM, castrated male; CP, Conscious proprioception; EDH, extensive hemilaminectomy with durotomy; F, female; IVDH, thoracolumbar intervertebral disk herniation; M, male; MRI, magnetic resonance imaging; PM, progressive myelomalacia; SF, spayed female.

## 症例情報

- 年齢中央値：5.1歳（2.8歳～13.8歳）
- 性別：オス21頭（去勢オス9頭）  
メス13頭（避妊メス7頭）
- 犬種：ミニチュアダックス 23頭  
トイプードル 8頭  
フレンチブルドッグ 2頭  
チワワ 1頭

## 経過 と 臨床症状

- 前肢麻痺の有無  
CP0：3頭、CP+1：8頭、CP+2：23頭
- 後肢麻痺発生から手術までの期間中央値  
3.8日（1～9日）
- MRI撮影から手術までの期間中央値  
0.6日（0～3日）
- 手術前の治療  
ステロイド投与10頭、不明13頭
- T2強調高信号領域のL2椎体長中央値  
13.9（6.7～21.7）

# 方法

1. 椎間板逸脱物質を片側椎弓切除にて除去し、当該部位における脊髄の硬膜を切開する。
2. 切開後に脊髄軟化が肉眼的に確認されれば脊髄軟化症と診断し、組織を採取する。
3. 頭側に向かって広範囲に片側椎弓切除を実施し、硬膜を切開する。

## ●フォローアップ

退院後1ヶ月ごとに一般身体検査と神経学的検査を実施  
術後2週間および2ヶ月で胸腰部レントゲンを撮影  
来院できない方は電話で経過を確認

# 硬膜切開の範囲

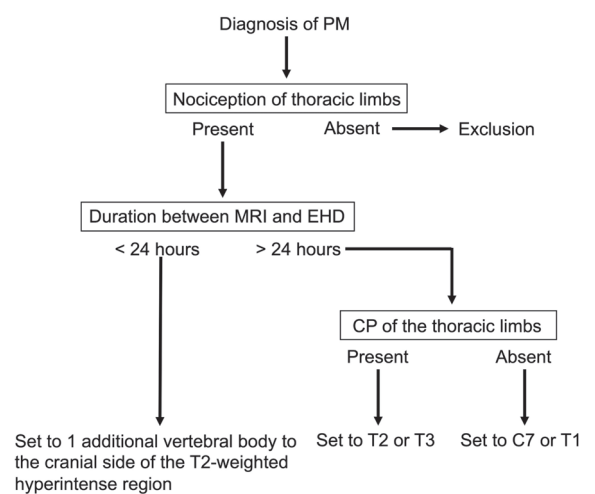
## ●MRI検査当日に手術

T2強調高信号領域の最頭側部位に加えて  
1椎体分頭側まで

## ●MRI検査から手術までに24時間以上経過

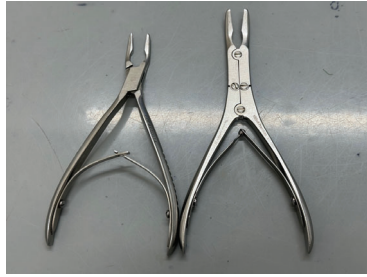前肢神経症状なし：T2もしくはT3まで

前肢神経症状あり：C7もしくはT1まで






ケリソンロンジュール

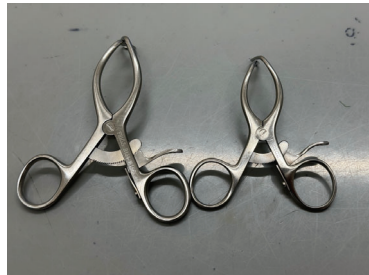

ロンジュール

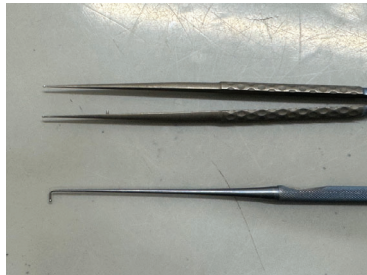

マイクロ剪刀

## 器具



ロングゲルピー



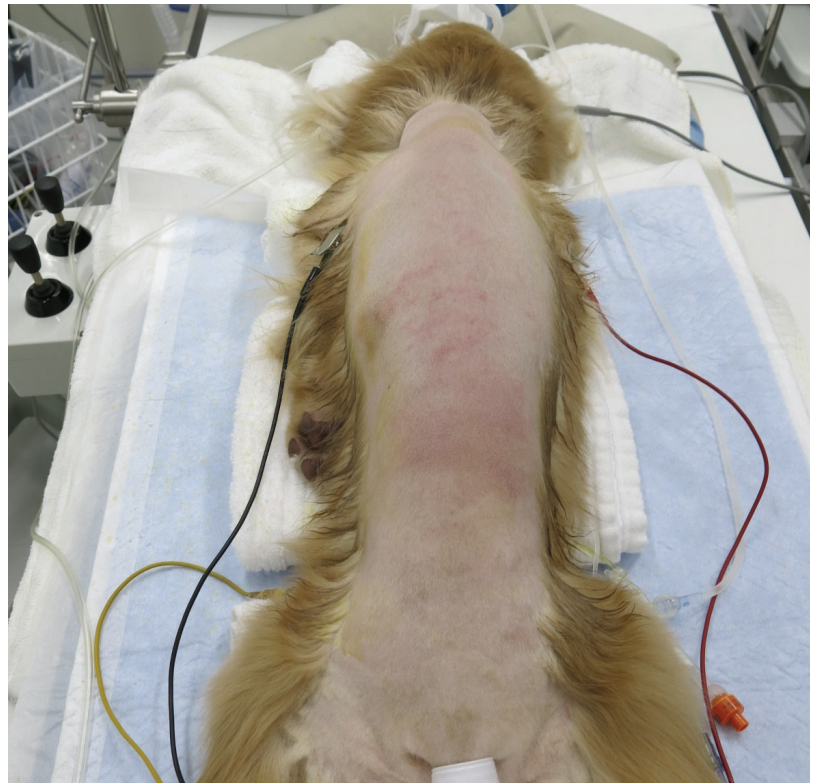マイクロ鑷子、神経フック



マイクロエンジン

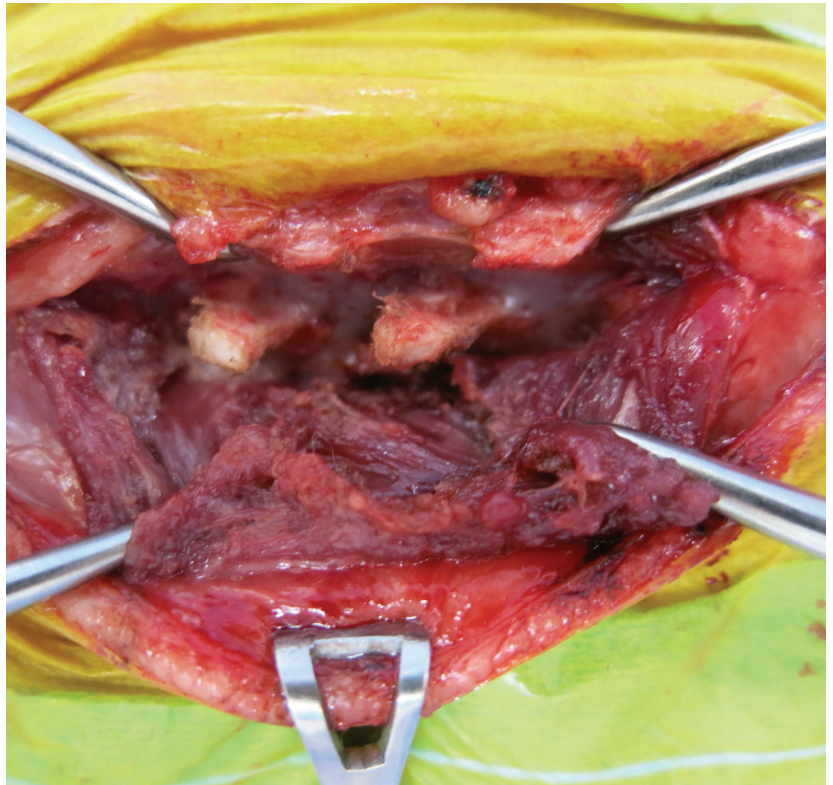
## 体位

胸椎にもアプローチしやすいように両前肢を尾側に牽引し、下からタオルで持ち上げる

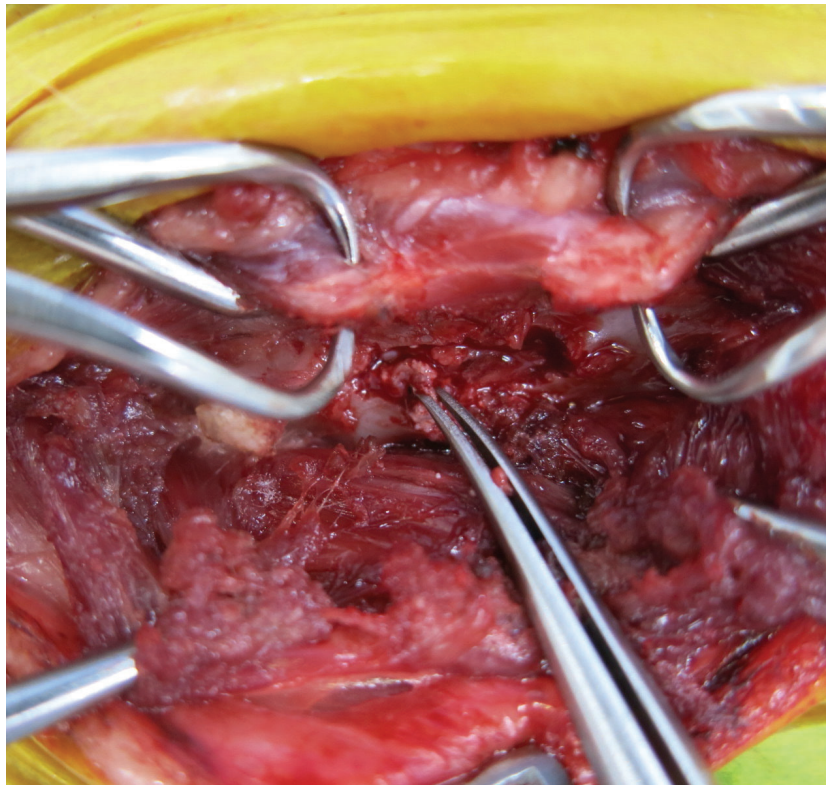


## 片側椎弓切除

ヘルニア部位の関節突起を露出し、ケリソンやバーで作窓する

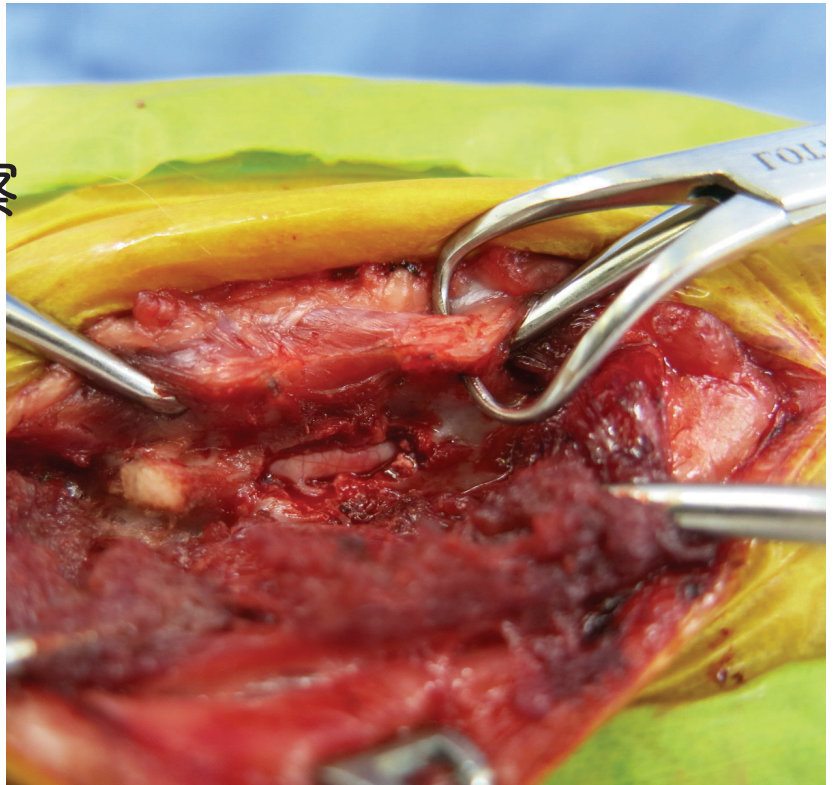


## 逸脱椎間板物質の除去



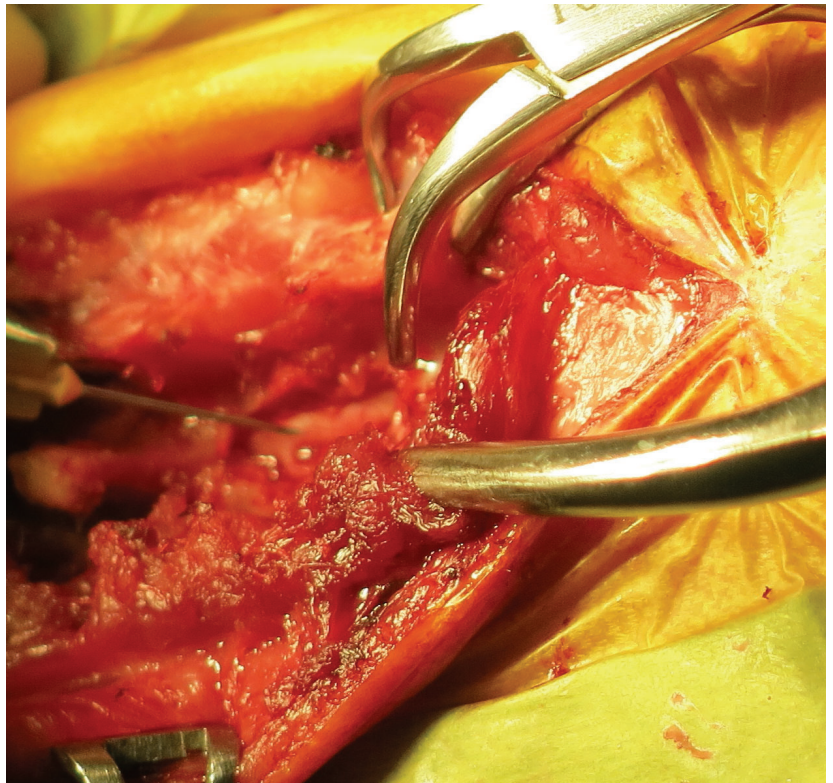
## 脊髄の肉眼的観察 (硬膜切開前)

軟化症症例では  
「白く」「赤黒く」  
なっていることが多い



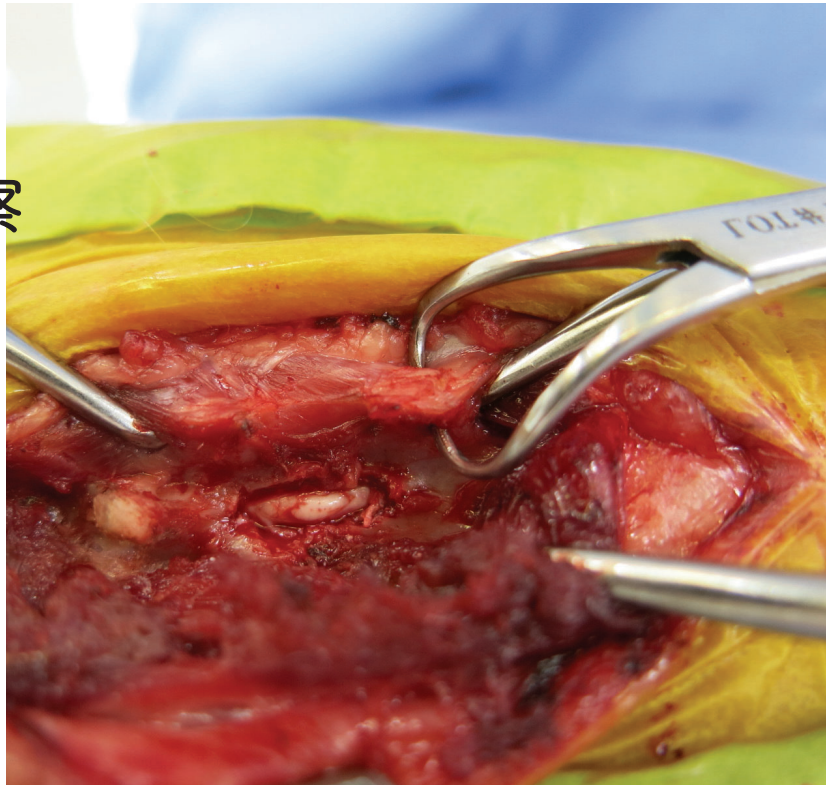
## 硬膜切開

26Gの注射針を用いて  
注意深く硬膜を切開する



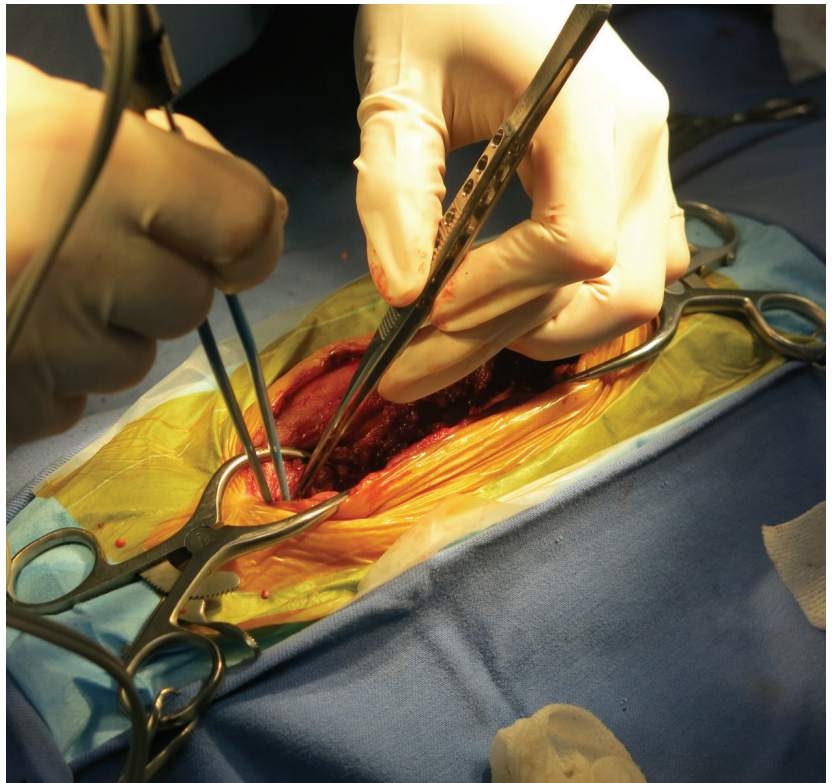
## 脊髄の肉眼的観察 (硬膜切開後)

軟化症症例では液状化もしくは異常に膨隆した脊髄が露出される



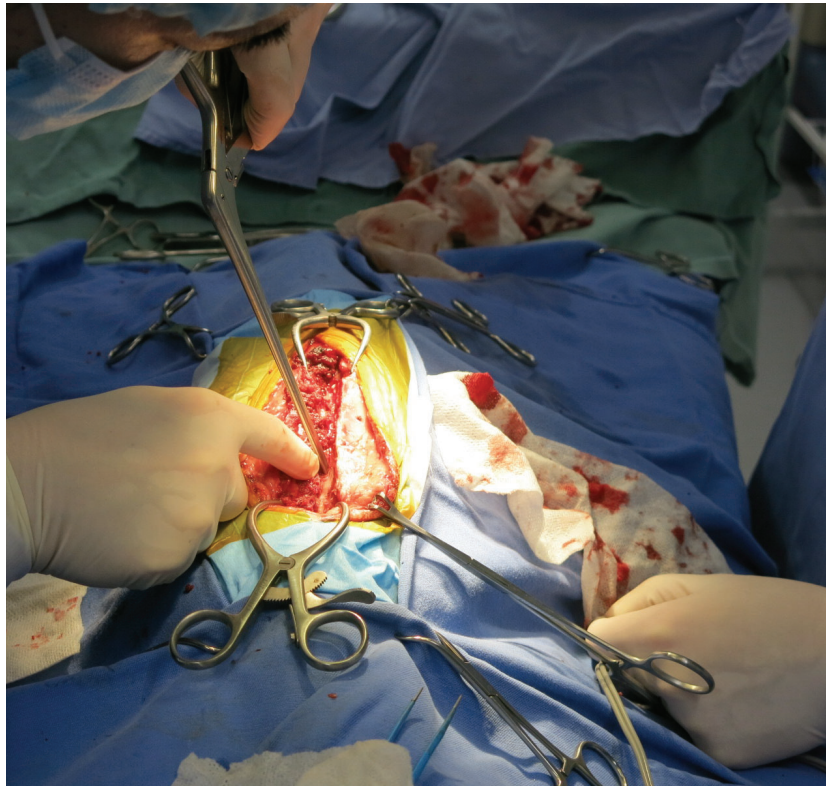
## 切開部位の拡大

MRI頭側病変部位まで  
棘突起から筋肉を剥離して  
拡大を進める



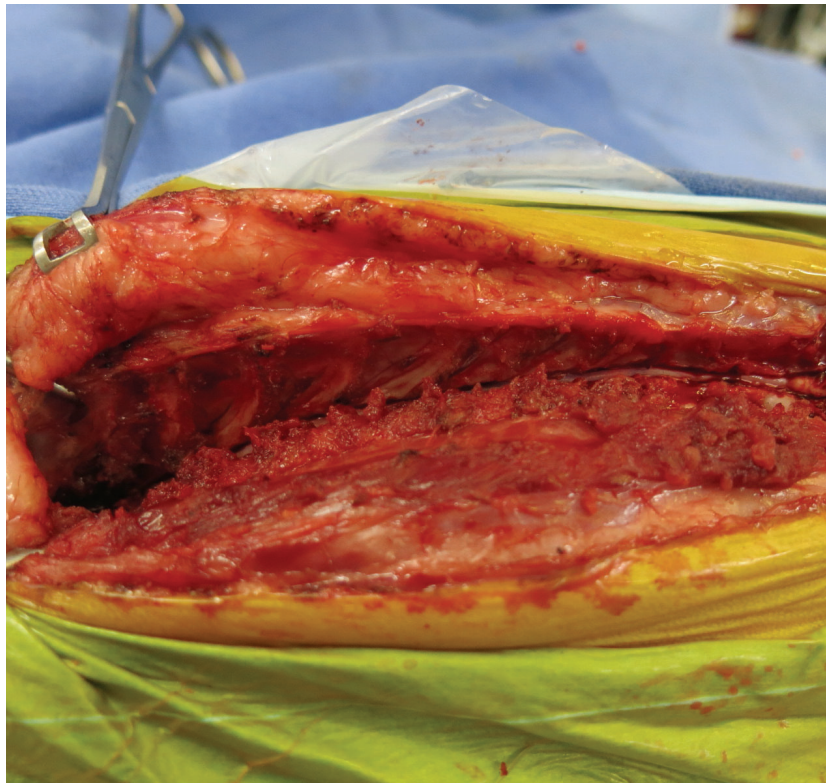## 広範囲 片側椎弓切除

ケリソンを用いて  
ヘルニア部位から  
最頭側まで作窓する



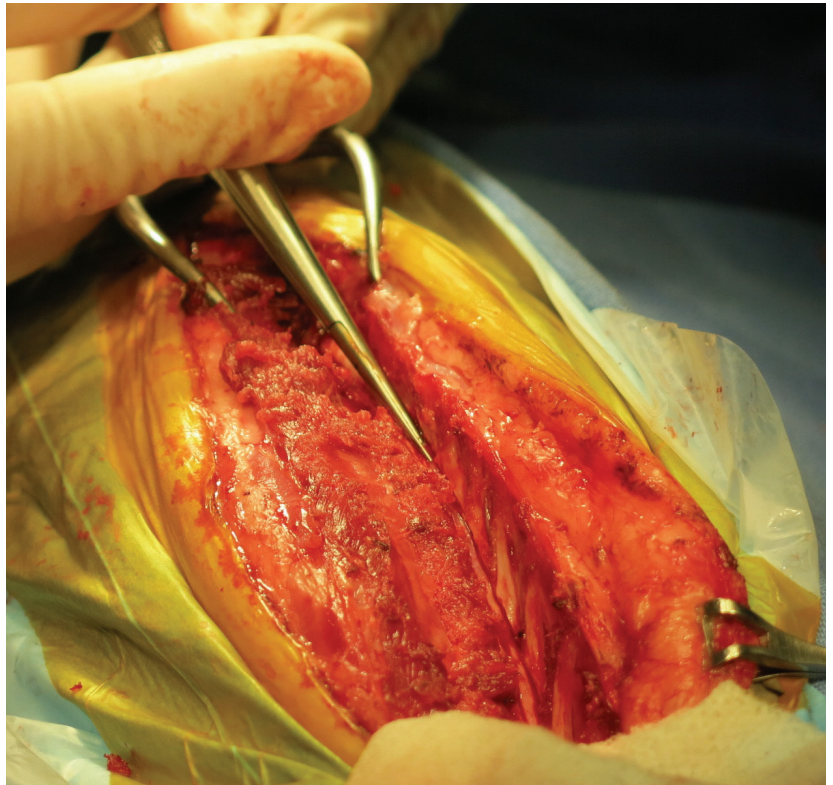
## 露出した脊髄 の肉眼的観察

赤黒く変色した部位が  
所々確認される



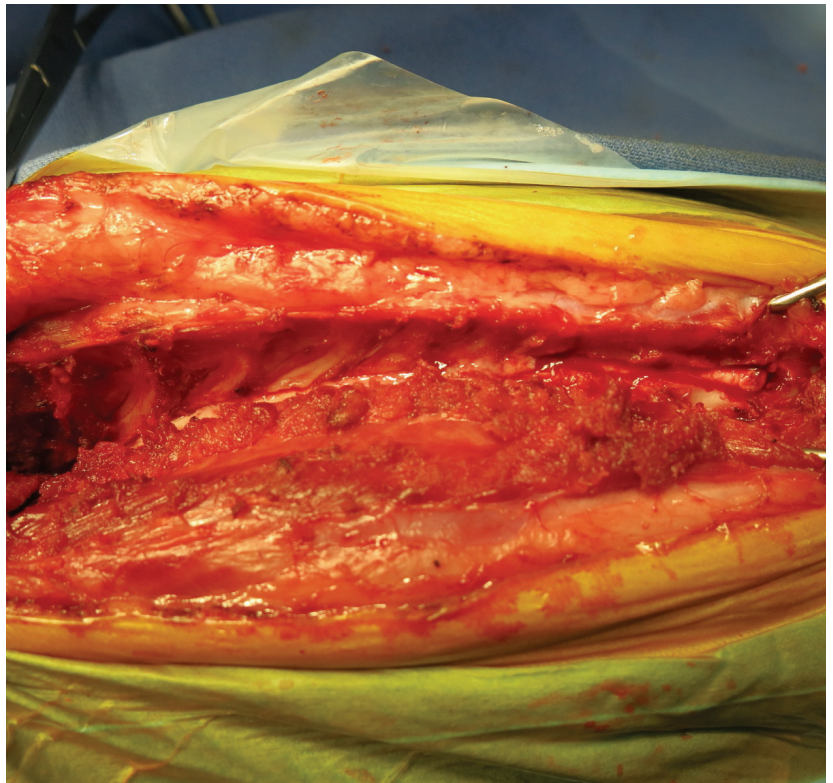
## 広範囲硬膜切開

マイクロ剪刀を用いて、  
露出硬膜を全て切開する



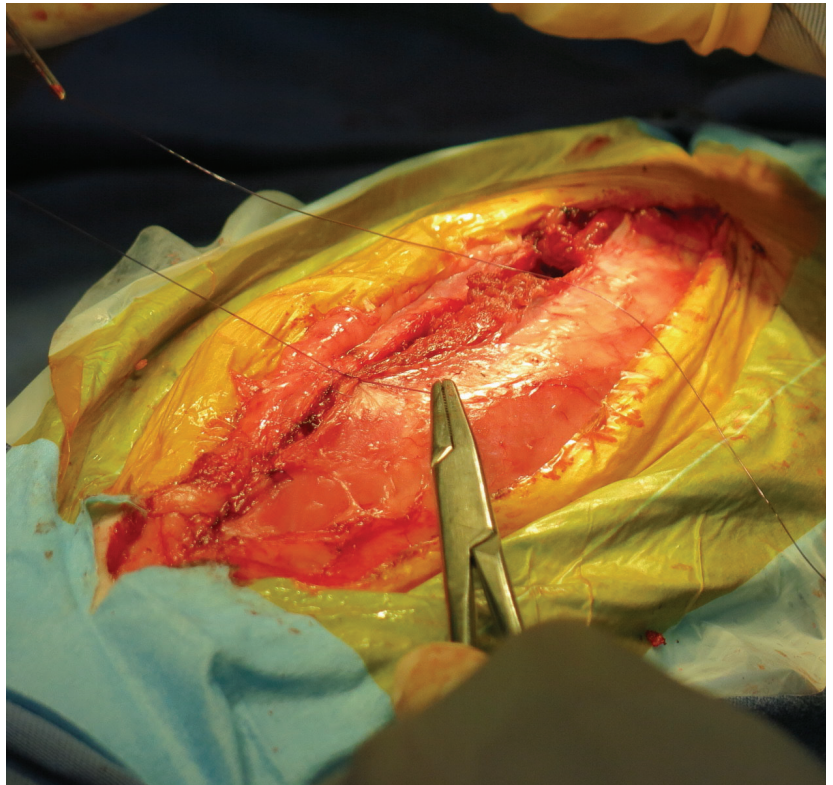
## 広範囲 硬膜切開後脊髄 肉眼的観察

最頭側に浮腫や軟化などの  
異常が見られないか確認し、  
必要があれば拡大を進める

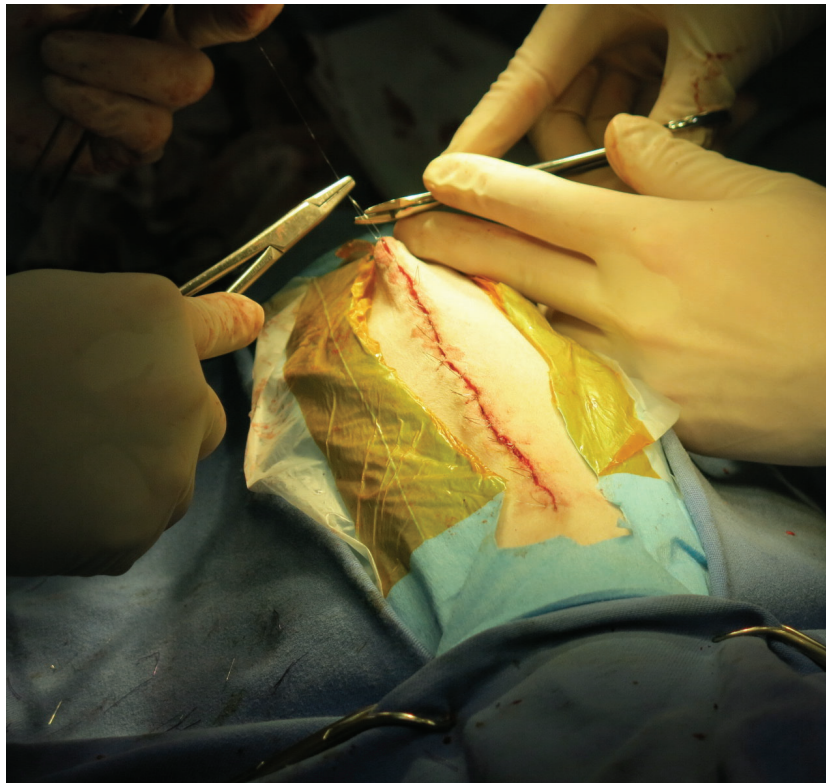


## 筋縫合

切開した筋組織を一つ一つ縫合していく

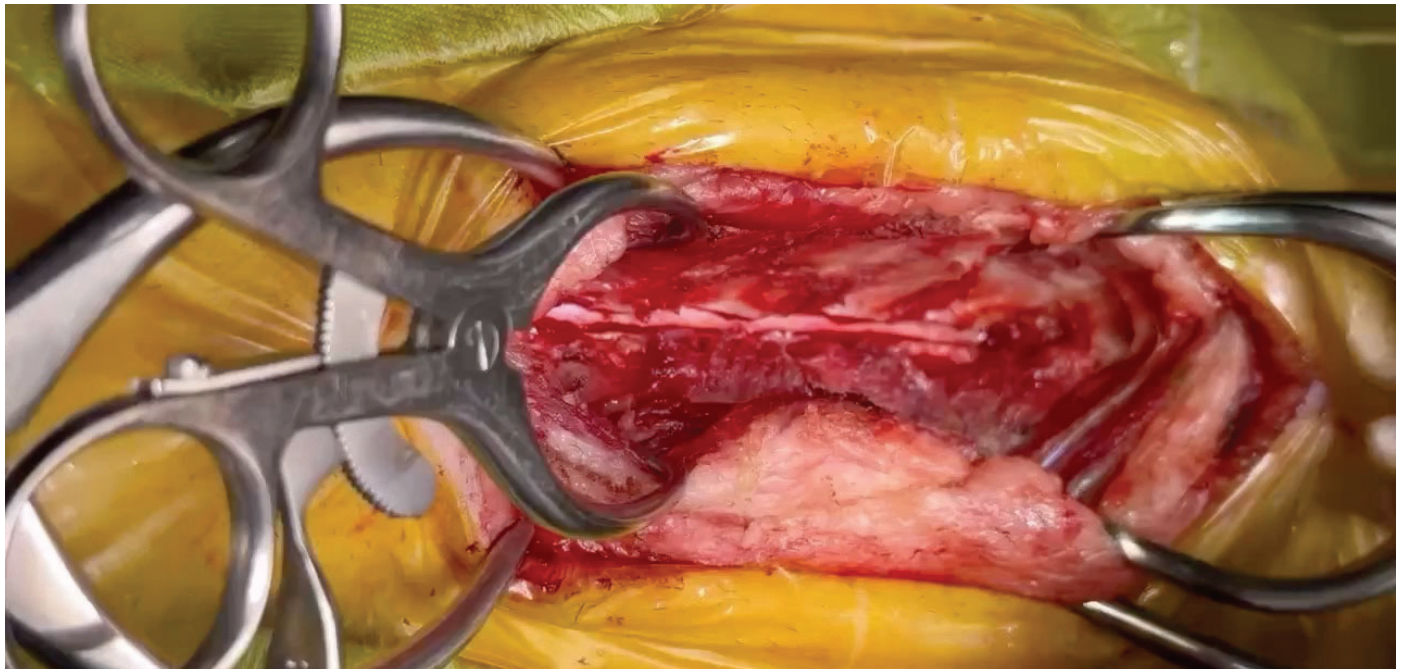
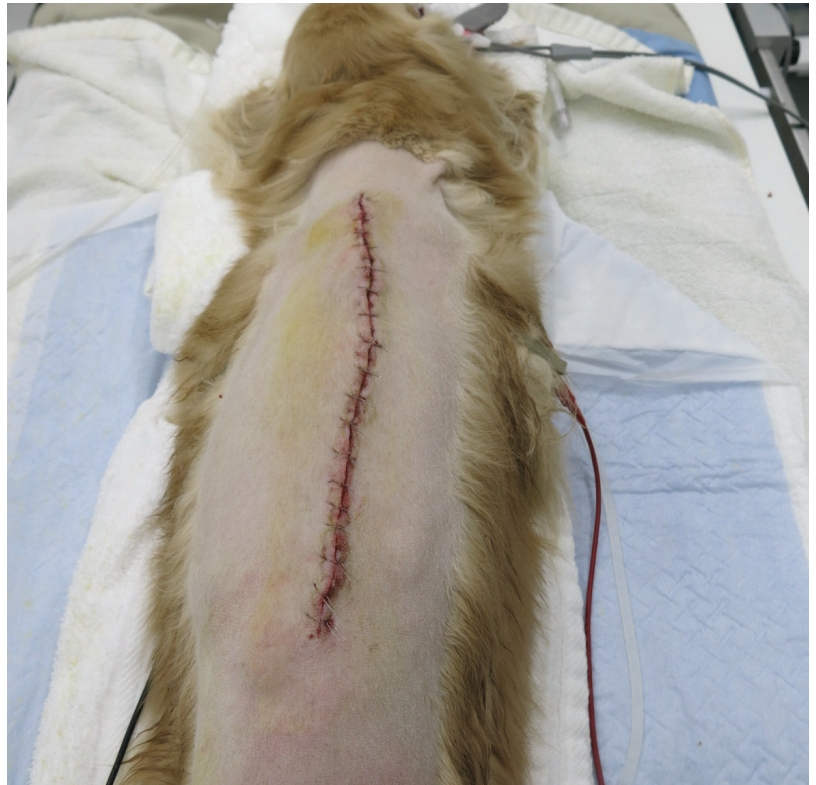

## 皮膚縫合



## 術後

呼吸抑制のある薬剤などを使用している場合は、呼吸に注意しながら抜管する



## 硬膜切開動画

# 入院管理

術後1週間前後は麻痺の進行が見られないか確認する

- 創部保護
- 褥瘡予防
- 食事
- 排尿
- 運動制限

## 創部保護



東洋装具 エスツーコルセット



東洋装具 クラビカルカラー

脊椎不安定症予防のため、術後1ヶ月は装着し、その後も適宜着用

## 褥瘡予防

入院中は介護マットを使用し、  
寝たきりの場合は数時間ごとに体位変換



ユニ・チャーム 介護用マット



## 食事

誤嚥しないように  
必ず上体を起こしてから飲食させる



## 排尿



周術期は尿道カテーテルで管理し、術後数日以降は圧迫排尿とする  
定期的に尿検査を実施し、尿路感染症に注意

## 運動制限

術後1～2ヶ月はケージレストもしくは  
室内安静とし、その後は車椅子着用



## 術後成績

### ●術後短期生存率：97.1%

死亡例① (No23)：術後3日目に呼吸停止（前肢完全麻痺症例）

### ●術後長期生存率：91.2%

死亡例② (No6)：術後54日目に自宅で誤嚥し死亡

死亡例③ (No14)：術後56日目に他院にて腎不全で死亡

TABLE 2 Survival outcome of dogs which underwent EDH for PM

	CP of thoracic limbs			
	Total (n = 34)	Absent (n = 3)	Impaired (n = 8)	Intact (n = 23)
Perioperative (<2-week) survival	33 (97.1%)	2 (66.7%)	8 (100%)	23 (100%)
Postoperative (>2-week; range, 9-270 week) survival	31 (91.2%)	2 (66.7%)	8 (100%)	21 (91.3%)

CP, Conscious proprioception; EDH, extensive hemilaminectomy with durotomy; PM, progressive myelomalacia.

- ✓ 15例で体温上昇（39度以上）が周術期に認められたが、抗生剤と静脈輸液で改善
- ✓ フォロースアップ期間中央値：74.5週（13~282週）
- ✓ 前肢麻痺は全頭において術後2ヶ月以内に改善するも、後肢麻痺の改善は認めず
- ✓ 長期経過症例での合併症なし

## 考察（診断）

本当に「進行性」脊髄軟化症だったとは言い切れない。

- ✓局所的に広範囲の脊髄軟化が生じていただけの可能性あり。
- ✓T2強調を示す他の病態として脊髄炎や急性脊髄損傷もある。
- ✓死後剖検による脊髄全域の病理検査が必要だが現実的ではない。

上行性の麻痺進行などの症状をもって総合的に診断する必要がある。

## 考察（硬膜切開範囲）

- 硬膜切開の頭側範囲の決定は注意深く検討する必要がある

MRI撮影後すぐ手術の症例では範囲が脊髄軟化の進行具合がわかるが、数日経過した症例ではわからない。

- 手術直前にMRIを撮影して、病変範囲を確認するのが一番良い

それが難しい場合は・・・腕神経叢はC7-T1から分岐しているため、前肢麻痺があればそこまで切開する。

- 今後切開範囲については議論の余地あり

すべて切開せず、頭側だけの硬膜切開でもいいのではないかな。

## 考察（死亡症例）

- No.23：術後3日目に死亡

ホルネル症候群を呈し、腹式呼吸となり死亡。  
脊髄軟化が止まらずに進行したと考えられる。

- No.6：術後54日目に死亡（腎盂腎炎からの腎不全）

- No.14：術後56日目に死亡（誤嚥）

いずれも手術とは無関係

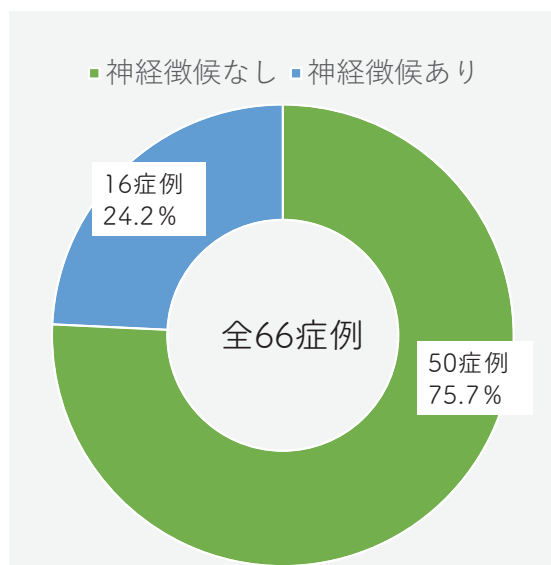
前肢麻痺がある症例では治療効果が乏しい可能性があり

## 前肢麻痺が生じてきている症例での結果は？ (PMM66症例における未発表データ)

### 症例情報

- 年齢中央値：4.5歳 (1.8歳～13.9歳)
- 性別：オス40頭 (去勢オス24頭)  
メス26頭 (避妊メス20頭)
- 犬種：ミニチュアダックス 43頭  
トイプードル 11頭  
フレンチブルドッグ 5頭  
ペメラニアン 2頭  
ペキニーズ 1頭  
ボーダーコリー 1頭  
コーギー 1頭  
MIX 2頭

## 前肢麻痺あり VS 前肢麻痺なし



- 術前に前肢神経徴候があり  
16症例 (24.2%)
- 術前に前肢神経徴候なし  
50症例 (75.7%)

## 生存率（2週間）

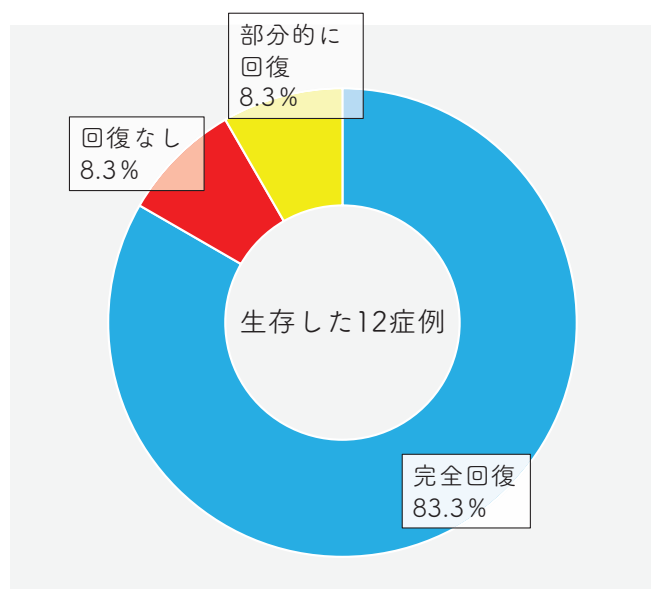
	死亡率	生存率
前肢神経徴候あり(16症例)	25% (4症例)	75% (12症例)
前肢神経徴候なし(50症例)	6% (3症例)	94%

### <死亡率について>

神経徴候なしvs神経徴候あり  
Z検定(proportion z-test)  
有意差あり 0.032(p<0.05)

やはり前肢麻痺がある症例では生存率は下がる

## 前肢麻痺生存症例の術後経過



■ 術後完全回復：10例（83.3%）

■ 術後回復なし：1例（8.3%）

■ 術後部分的に回復：1例（8.3%）

多くの症例で前肢回復は認められる

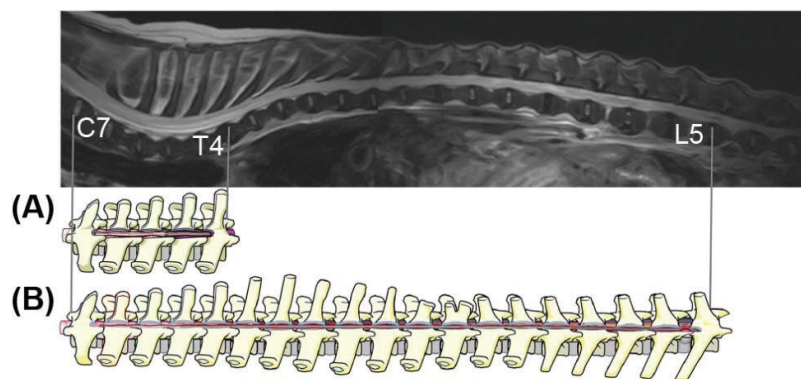
# EHLDの問題点

- 大きい手術創
- 長い手術時間

進行を抑えるのが目的であれば、  
頭側のみの硬膜切開だけでも十分なのではないか？

## 頭側限定の広範囲片側椎弓切除及び硬膜切開術 EHLD-L (cranial- limited extensive hemilaminectomy and durotomy)

MRIで異常範囲のある最頭側（+1椎体）から  
尾側に軟化がある部位まで切開



*Outcomes of non-limited versus cranial- limited extensive hemilaminectomy and durotomy in dogs with thoracolumbar intervertebral disc extrusion and presumptive progressive myelomalacia*

## EHLD-Lの結果

	EHLD-L(N=7)	EHLD(N=5)
切除椎体範囲	4(4-5)	10(6.5-13.5)
手術時間（分）	106(96-137)	192(129.5-208)
生存率	6/7 (1頭は膀胱破裂で死亡)	5/5

頭側だけに限局した硬膜切開でも生存率は変わらず

*Outcomes of non-limited versus cranial- limited extensive hemilaminectomy and durotomy in dogs with thoracolumbar intervertebral disc extrusion and presumptive progressive myelomalacia*

## 現在の当院での手術適応

- ① 前肢がまだ完全に麻痺していないこと。（前肢の神経反射の確認）
- ② MRI検査を撮影する必要があること。（障害部位の確認のため）
- ③ 麻痺残存をオーナーが理解すること。（救命治療で一生の介護は必要）

## まとめ

- 進行脊髄軟化症はグレード3以降で発生する可能性があり
- Mダックス、トイプードル、Fブルドッグでは特に注意
- 診断はMRI検査だけでなく総合的に判断
- 治療はEHLD、EHLD-Lのみが現状有効な治療
- 侵襲性が高い治療のため、長期間のフォローが必要

## 最後に

- 後肢回復、自力排尿回復症例はゼロ



- 一生の介護が必要となるために、オーナーへのインフォームドが重要  
(圧迫排尿、褥瘡予防、食事管理が必要)

それを許容できるのであれば・・・

動物は麻痺など気にせず  
笑顔を見せてくれる



# ご紹介も受け付けています

- 京都市：右京動物病院
- 横浜市：アインス動物病院

[hirano.ryuji@me.com](mailto:hirano.ryuji@me.com)までご連絡ください。  
時間が合えば病院まで伺う事も可能です。