

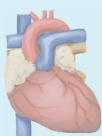
## Veterinary Cardio Night Live 2025 Day 5

# 犬と猫の頻脈 ～脈が速いなと思ったら～

どうぶつの総合病院 専門医療&救急センター【循環器科】

DVM, PhD, DAiCVIM (Cardiology)

高野 裕史 Hiroshi Takano



## Agenda

### 頻脈性不整脈とは？

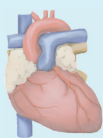
- ・犬と猫の頻脈
- ・上？下？ 上室性 vs 心室性不整脈

### 心室性の頻脈性不整脈

- ・心室頻拍と心室細動
- ・犬と猫の心室性不整脈
- ・Slow VTって何？

### 上室性の頻脈性不整脈

- ・心房細動
- ・副伝導路と房室回帰性頻拍
- ・上室頻拍の鑑別



## Agenda

### 頻脈性不整脈とは？

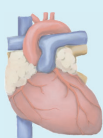
- ・犬と猫の頻脈
- ・上？下？ 上室性 vs 心室性不整脈

### 心室性の頻脈性不整脈

- ・心室頻拍と心室細動
- ・犬と猫の心室性不整脈
- ・Slow VTって何？

### 上室性の頻脈性不整脈

- ・心房細動
- ・副伝導路と房室回帰性頻拍
- ・上室頻拍の鑑別



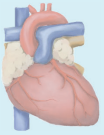
## 犬と猫の頻脈の定義

### 犬と猫の心拍数の基準値

心拍数 (bpm)		下限	上限
犬	成犬	60	180
	超小型犬	60	160
	トイ犬種	-	180
	仔犬	-	220
猫	-	120	240

参照：Textbook of canine and feline cardiology

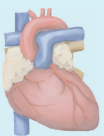
下限以下を「徐脈」、上限以上を「頻脈」と定義  
「徐脈」「頻脈」がすなわち”異常”というわけではない



# 1日を通しての平均心拍数

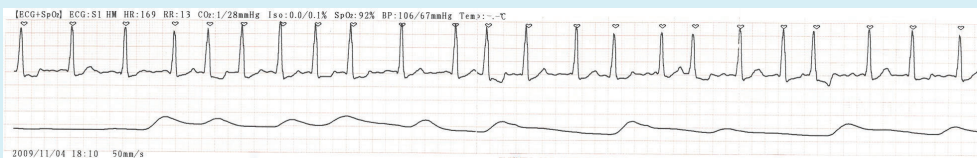
## 犬と猫の一日を通しての心拍数

	種	平均心拍数	最小心拍数	最大心拍数	心室期外収縮
2001 Meurs KM. et al.	犬 (n = 50) 18.2 - 40.9 kg	66 bpm (範囲 52-86 bpm)	39 bpm (範囲 29-52 bpm)	171 bpm (範囲 130-240 bpm)	68%で VPC全くなし
2011 Rasmussen CE. et al.	犬 (n = 50) 9.6±1.9 kg *mean±SDで表記	76 ± 12 bpm	47 ± 8 bpm	182 ± 30 bpm	75%で VPC全くなし
2009 S. Hanas et al.	猫 (n = 23) 3.0 - 7.4 kg 5.5 ± 4.1 kg	168 ± 25 bpm *mean±SDで表記	131 ± 23 bpm	235 ± 25 bpm	78%で VPC認める 中央値 3/日 (範囲 0-146/日)

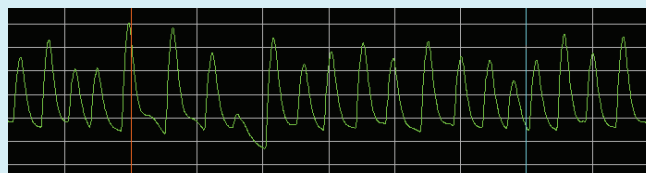


# 脈拍数 ≠ 心拍数

- 脈拍欠損
  - 心房細動、早期拍動などの不整脈で認められる

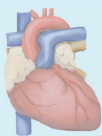


心房細動時のECGとSPO<sub>2</sub>



心房細動時の動脈血圧

**異常な脈拍数、異常な調律の場合は必ず心電図を確認！**



## 不整脈による臨床徴候

### 徐脈性不整脈

- ・失神
- ・6-8秒を超える心停止による発現
- ・うっ血性心不全徴候（腹水、胸水）
- ・（心臓悪液質）
- ・併発する心疾患の悪化（容量負荷心）
- ・無徴候

### 徐脈誘発性心筋症？

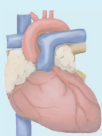
- ・顕著な徐脈が持続
- ・拡張期の延長と容量負荷
- ・最終的に心不全を引き起こす
- ・左室収縮性が保たれていることが多い

### 頻脈性不整脈

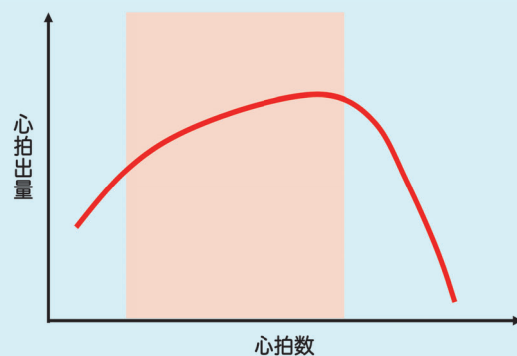
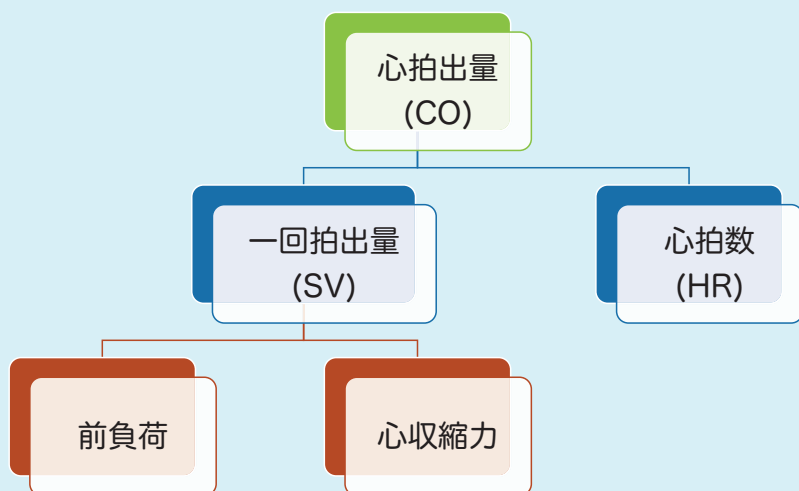
- ・心原性ショック
- ・虚弱、失神
- ・併発する心疾患による心不全症状の悪化
- ・無徴候

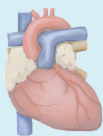
### 頻脈誘発性心筋症

- ・持続する前方拍出不全
- ・心筋障害 → 拡張型心筋症に類似した病態
- ・進行するとうっ血性心不全をきたす
- ・頻脈をコントロール → 可逆性（部分的or完全）



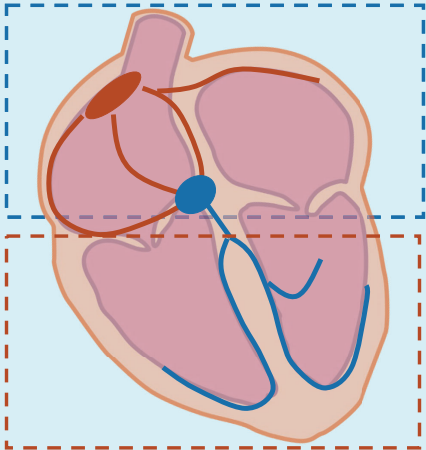
## 心拍出量に影響する因子





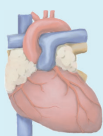
# 上?下? 上室性 vs 心室性の頻脈性不整脈

洞頻脈  
発作性上室頻拍  
心房細動  
心房粗動



症状の出やすさ  
心室 > 上室

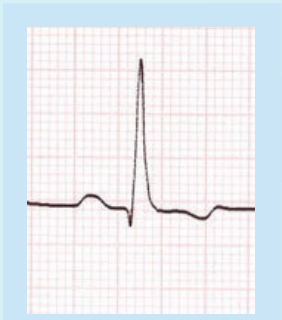心室頻拍  
心室細動



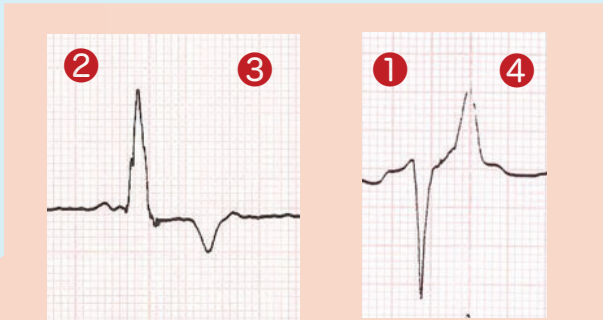
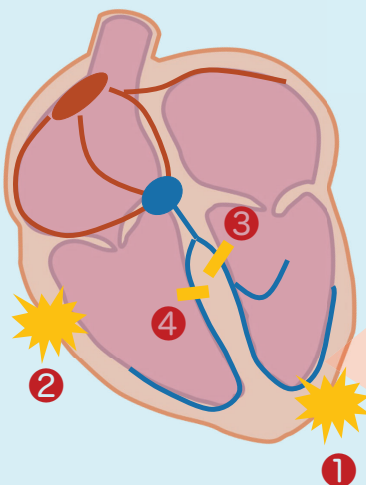
# 上?下? 上室性 vs 心室性の頻脈性不整脈

• QRSはnarrow? wide?

QRS幅  
犬 > 70ms  
猫 > 40ms

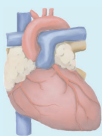


"narrow" QRS



左脚ブロックパターン 右脚ブロックパターン

"wide" QRS

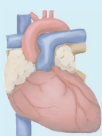
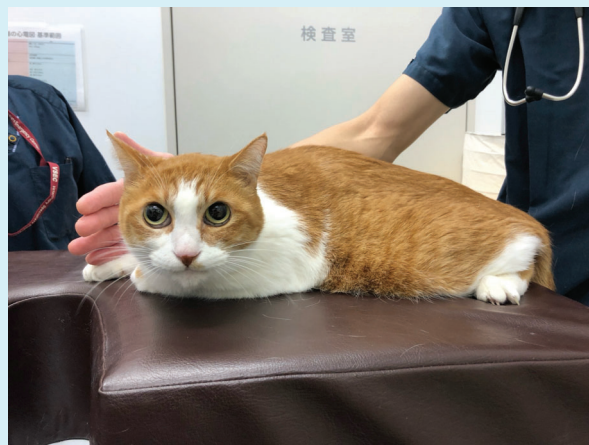

## 症例 1

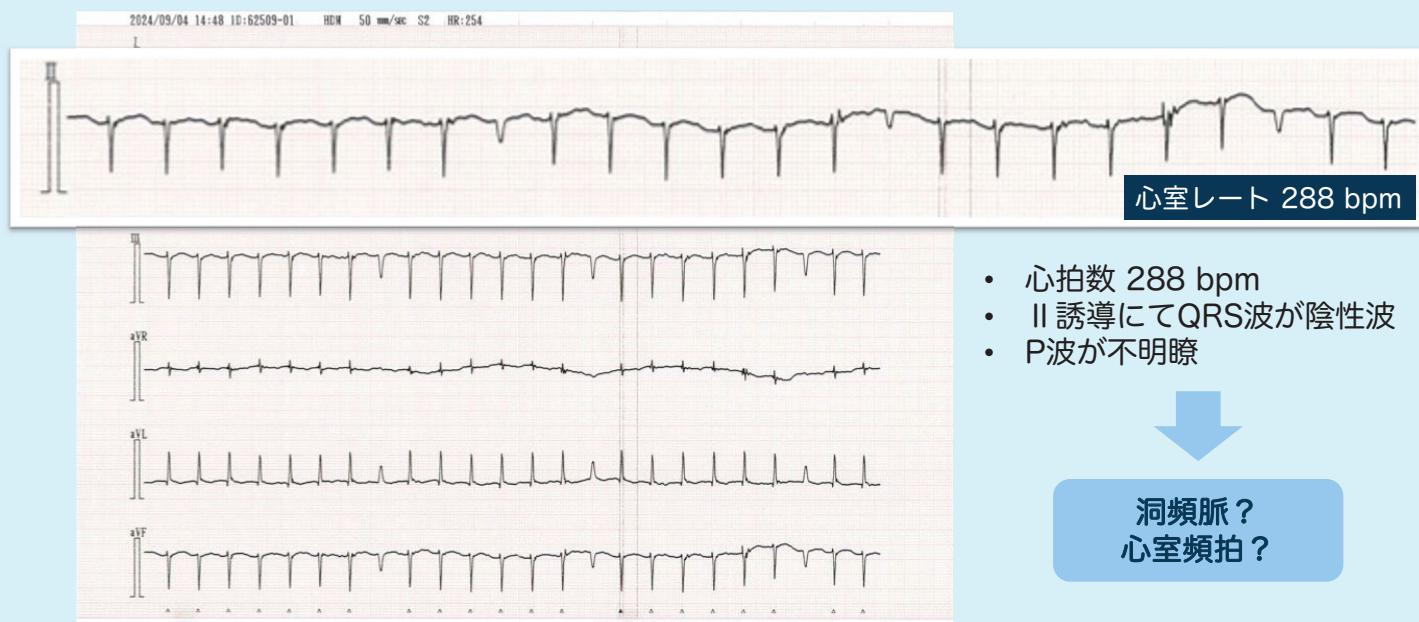
猫、雑種、10yo、去勢雄

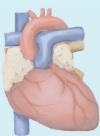
• 胸水貯留の原因精査のため来院

- BW 5.3kg
- P : 216 bpm、R : 60 /min
- BCS : 5/9      • MCS : 正常
- 心雑音なし
- リズム不整なし
- ギャロップ音聴取

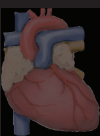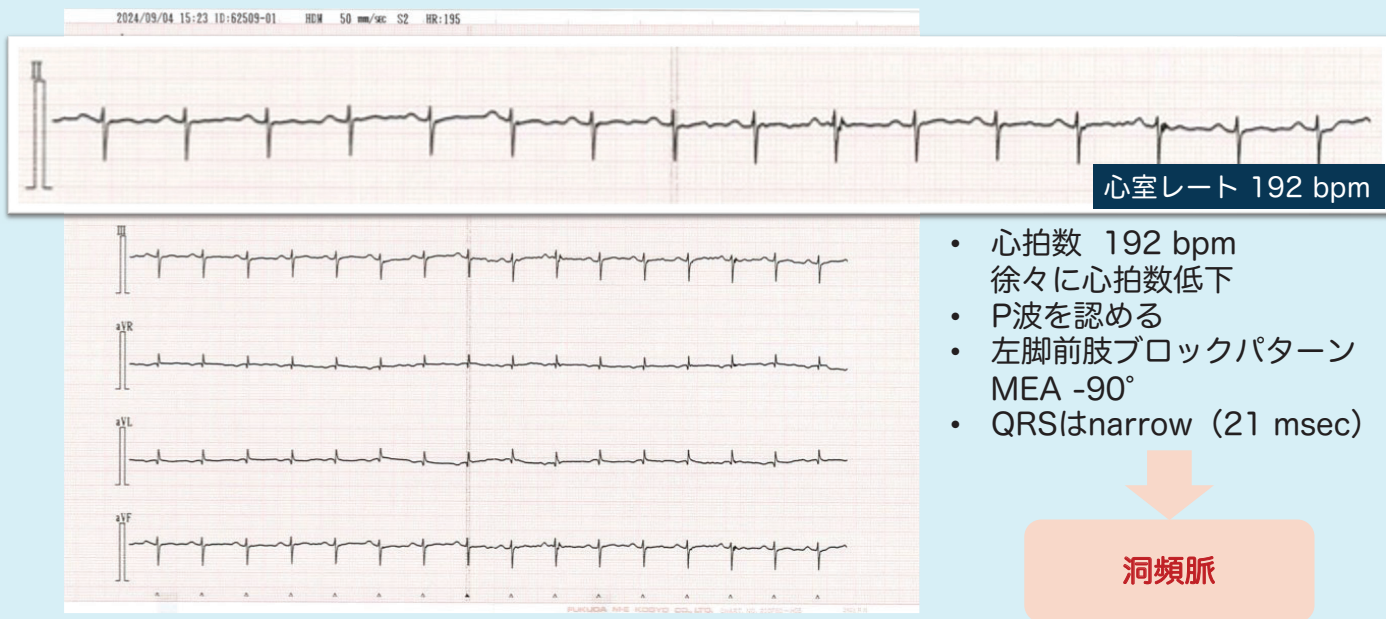


## 症例 1

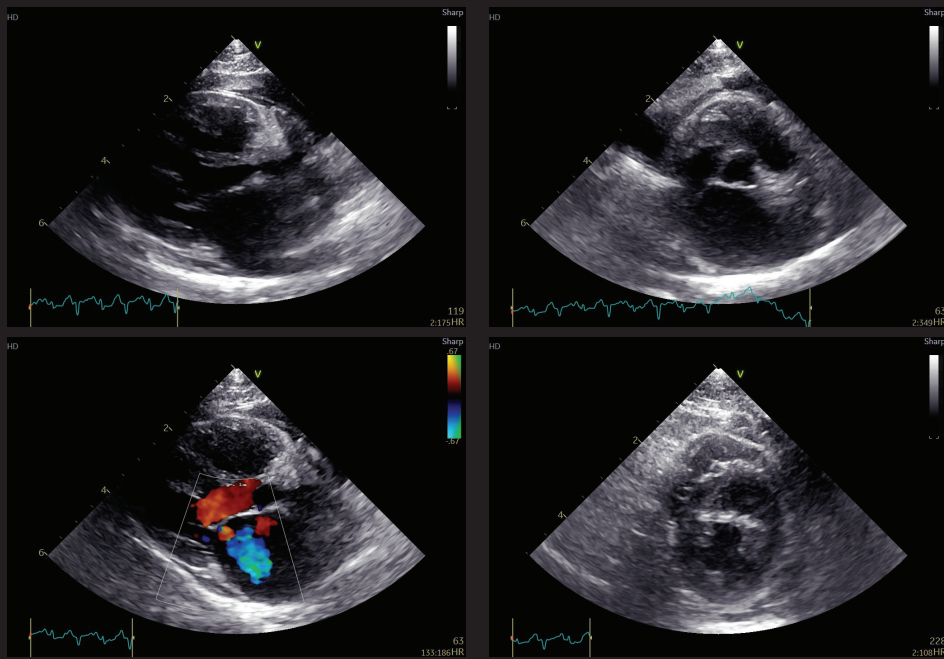




# 症例 1

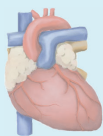


# 症例 1



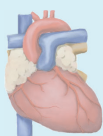
2D Measurement		M-mode Measurement	
Ao Diam	7.2 mm	IVSd	3.5 mm
LA Diam	20.3 mm	LVIDd	17.5 mm
LA/Ao	2.82	LVPWd	5.3 mm
LVIDd	11.88 mm	IVSs	3.2 mm
EDV(Teich)	3.27 ml	LVIDs	11.1 mm
		LVPWs	7.4 mm
		EF(Teich)	70.3 %
		%FS	36.9 %
		SV(Teich)	6.4 ml
		RWT	0.61
Aortic&Pulmonary Doppler		Mitral Valve Doppler	
AV Vmax	0.80 m/s	MV EA Vel	0.86 m/s
AV maxPG	2.54 mmHg		
LVOT Vmax	1.78 m/s		
LVOT maxPG	12.71 mmHg		
PV Vmax	0.70 m/s		
PV maxPG	1.98 mmHg		

- 拘束型心筋症
- うっ血性心不全  
(胸水貯留)
- 洞頻脈
- 左脚前肢ブロックパターン



## 洞頻脈とその原因

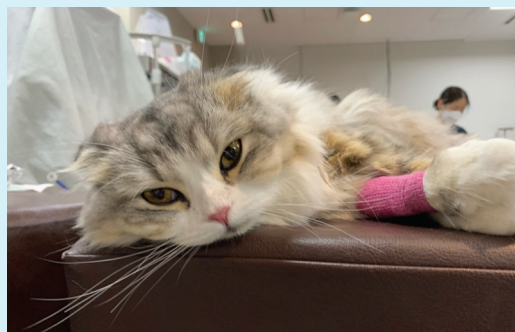犬と猫の洞頻脈の原因	
発熱（高体温）	出血
甲状腺機能亢進症	貧血
毒物	褐色細胞腫
薬物（ $\beta$ 作動薬、抗コリン薬など）	ショック
心不全	不安・ストレス
脱水	疼痛
運動	

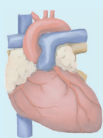


## 症例 2

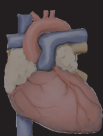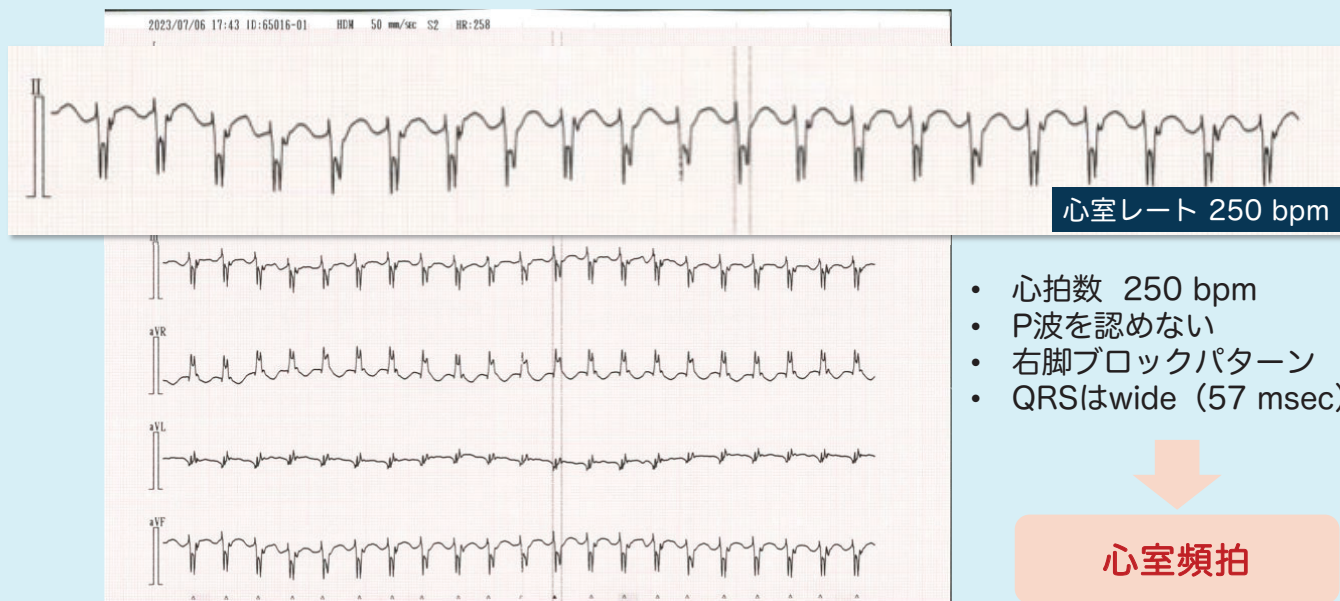
- 猫、スコティッシュ・フォールド、1歳7ヶ月齢、去勢オス
  - 5日前からの食欲低下
  - 前日からの呼吸促迫にてかかりつけ医を受診
  - 心不全治療を実施
  - 一般状態の低下、低体温を認め精査のため当院を受診

- 体温 35.4℃
- 心拍数 264 bpm
- 呼吸数 44 /min
- 股脈 正常
- 左側心尖部 グレード1の収縮期雑音
- 血圧 sys 70mmHg (ドプラ法)
- 左室肥大、胸水貯留、CVC拡張

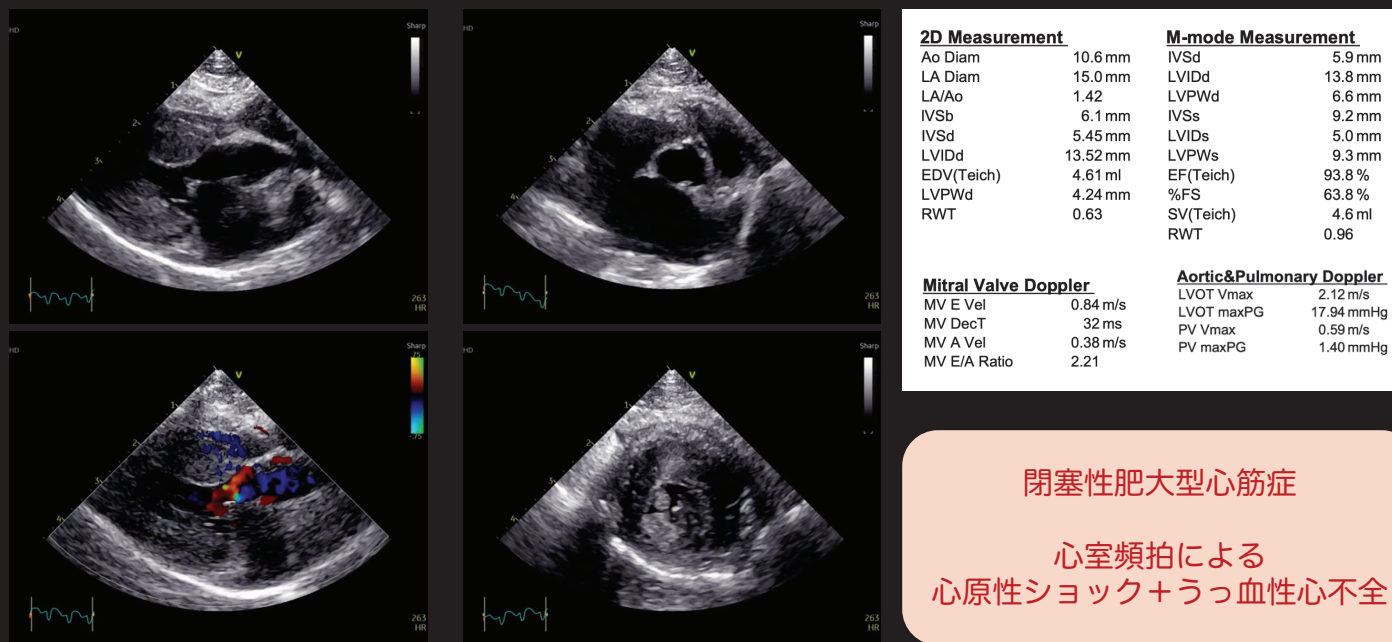


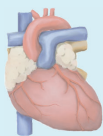


## 症例 2

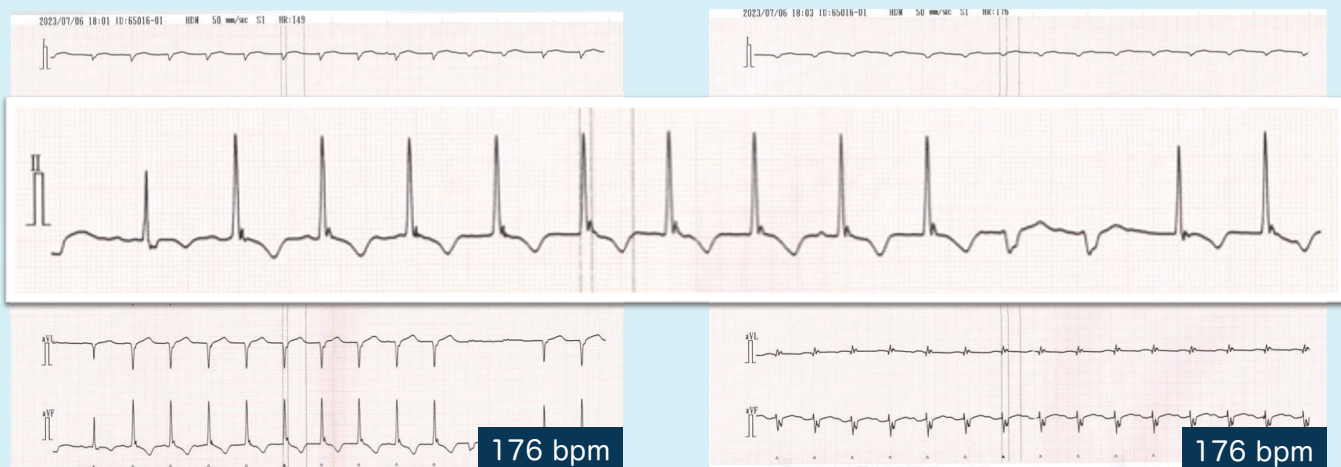


## 症例 2

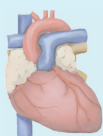




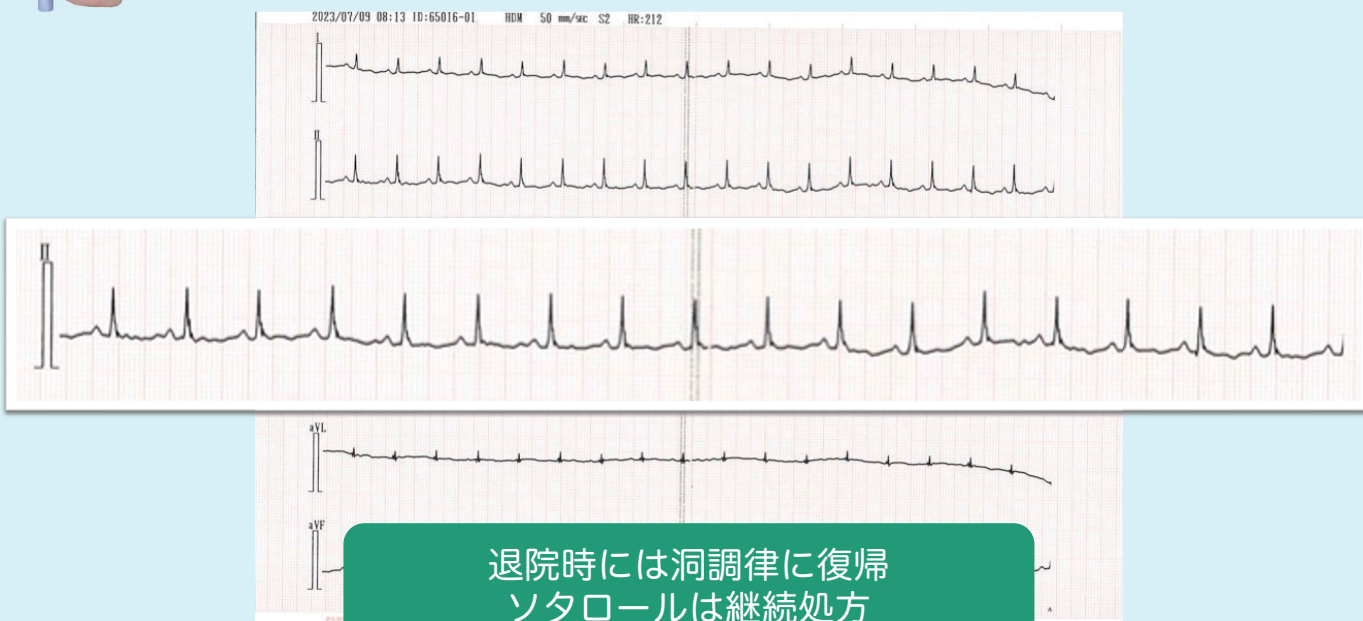
## 症例 2



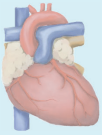
- ① 利尿薬は休薬
- ② エスモロール 25-50 ug/kg/hr CRI ⇒ ソタロール 2.2 mg/kg PO BIDに変更
- ③ ラクトリンゲル静脈点滴



## 症例 2

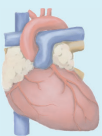


退院時には洞調律に復帰  
ソタロールは継続処方



## 頻脈性不整脈の分類 (犬猫仕様、私見による代表的な不整脈)

		QRS幅	
		Wide QRS	Narrow QRS
調律	一定	<ul style="list-style-type: none"> <li>心室頻拍</li> <li>洞頻脈+脚ブロック</li> </ul>	<ul style="list-style-type: none"> <li>発作性上室頻拍 (順行性房室回帰性頻拍)</li> <li>心房頻拍</li> <li>心房粗動 (伝導比が一定)</li> <li>洞頻脈</li> </ul>
	不整	<ul style="list-style-type: none"> <li>心室細動 / 多形性心室頻拍</li> <li>心房細動+脚ブロック</li> </ul>	<ul style="list-style-type: none"> <li>心房細動</li> <li>心房頻拍 (伝導比が変動)</li> <li>心房粗動 (伝導比が変動)</li> <li>洞頻脈+頻発する上室期外収縮</li> </ul>



## Agenda

### 頻脈性不整脈とは？

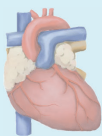
- ・ 犬と猫の頻脈
- ・ 上？下？ 上室性 vs 心室性不整脈

### 心室性の頻脈性不整脈

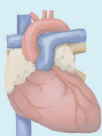
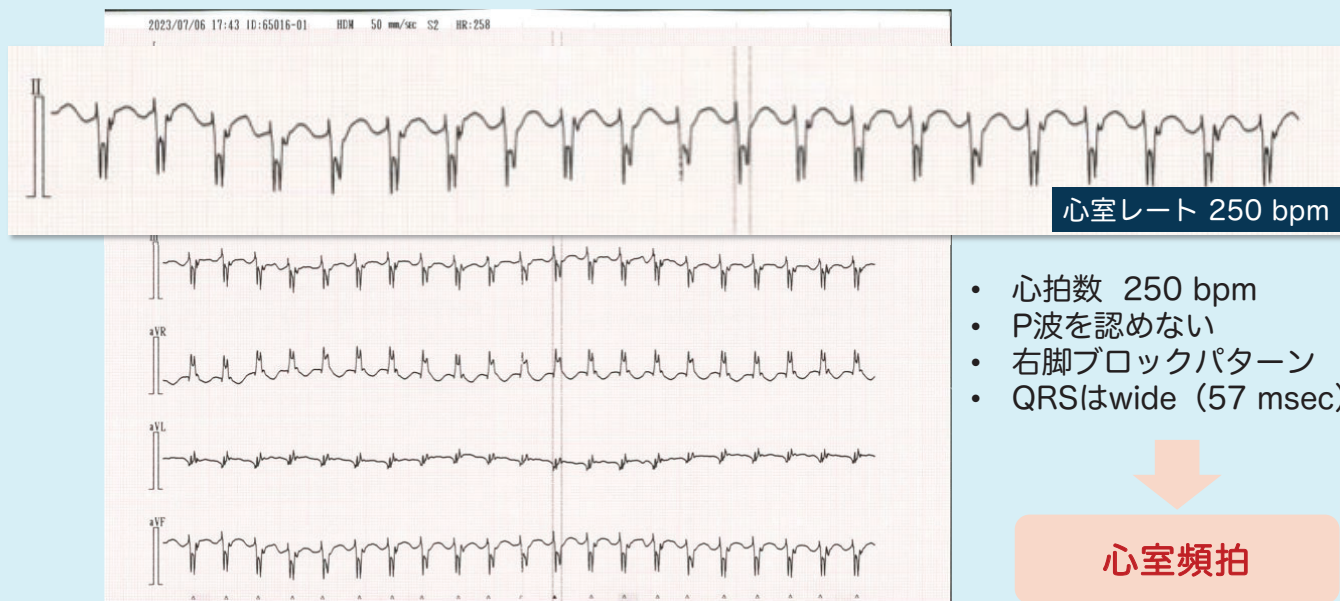
- ・ 心室頻拍と心室細動
- ・ 犬と猫の心室性不整脈
- ・ Slow VTって何？

### 上室性の頻脈性不整脈

- ・ 心房細動
- ・ 副伝導路と房室回帰性頻拍
- ・ 上室頻拍の鑑別



## 症例 2

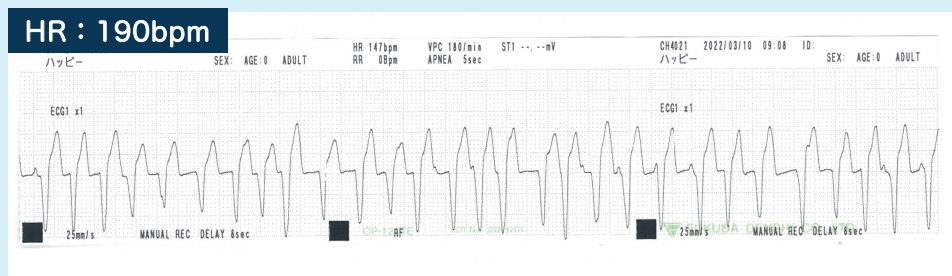


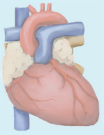
## 症例 3

### 【症例情報】

- 犬、Mix、避妊メス、9歳齢
- 自宅から脱走し保護後に腸骨骨折を診断される
- 麻酔下で外科的整復を実施
- 麻酔中に低血圧を認め、FFPの投与を実施している
- 心電図は覚醒後に認めたものである

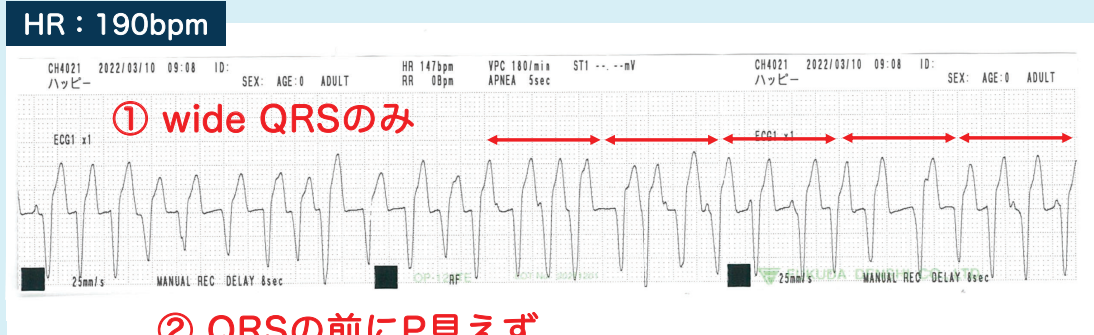
### 【心電図所見】





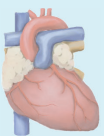
## 症例 3

【心電図所見】



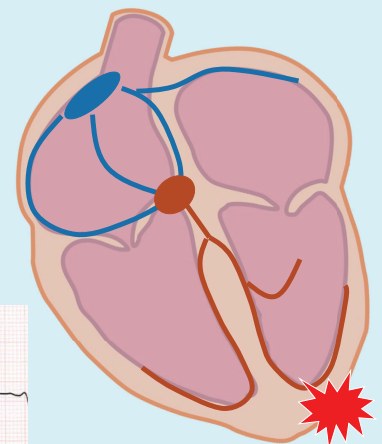
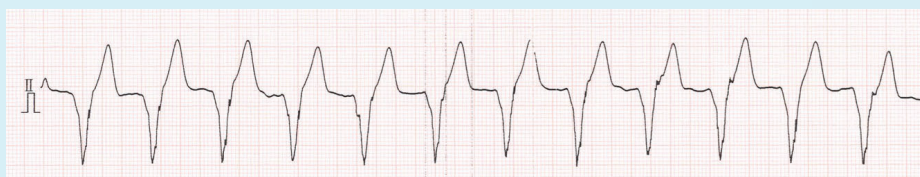**心室頻拍**

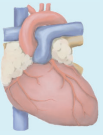
→ 意識、脈、血圧の確認  
あればリドカインなどの投与を検討  
原因疾患の探索



## 心室頻拍の基本と診断

- 心室頻拍
  - 心室、すなわちヒス束よりも下部を起源とし発生する頻拍  
「頻拍」であることから、
    - 犬>160bpm 猫>240bpm
  - Wide QRSの頻拍
    - 広いQRS幅 (犬>70ms、猫>40ms)
    - T波はQRS波の極性の逆をとる
    - 一般的に頻拍中は単一の波形

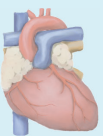
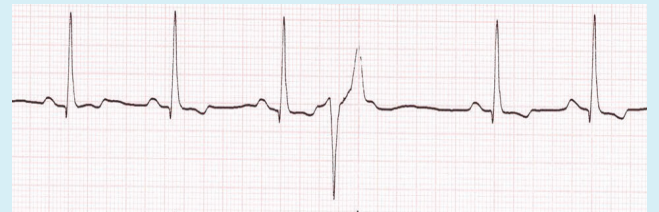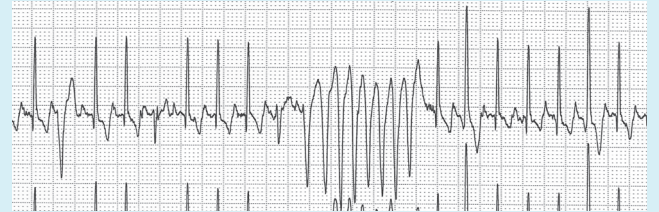




## 心室頻拍の基本と診断

### ・心室期外収縮と心室頻拍

期外収縮の回数	呼称	
1拍のみ	期外収縮（単発）	
2拍	ペア（2連発）	
3-4拍	ショートラン	非持続性頻拍
5拍-30秒	非持続性頻拍	
30秒以上	持続性頻拍	

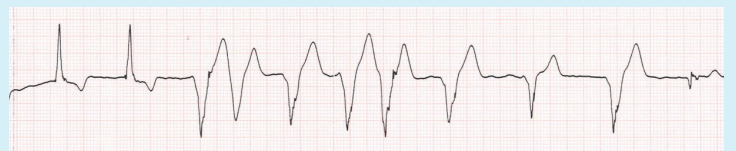

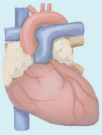
## 治療の必要性の見極めと対応

- ・原因の見極めと対応
  - ・介入できる原因か？
  - ・原因疾患への治療や疼痛管理

「拍出不全の所見」  
もしくは  
「心室細動への移行リスク」  
があるか？

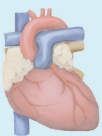
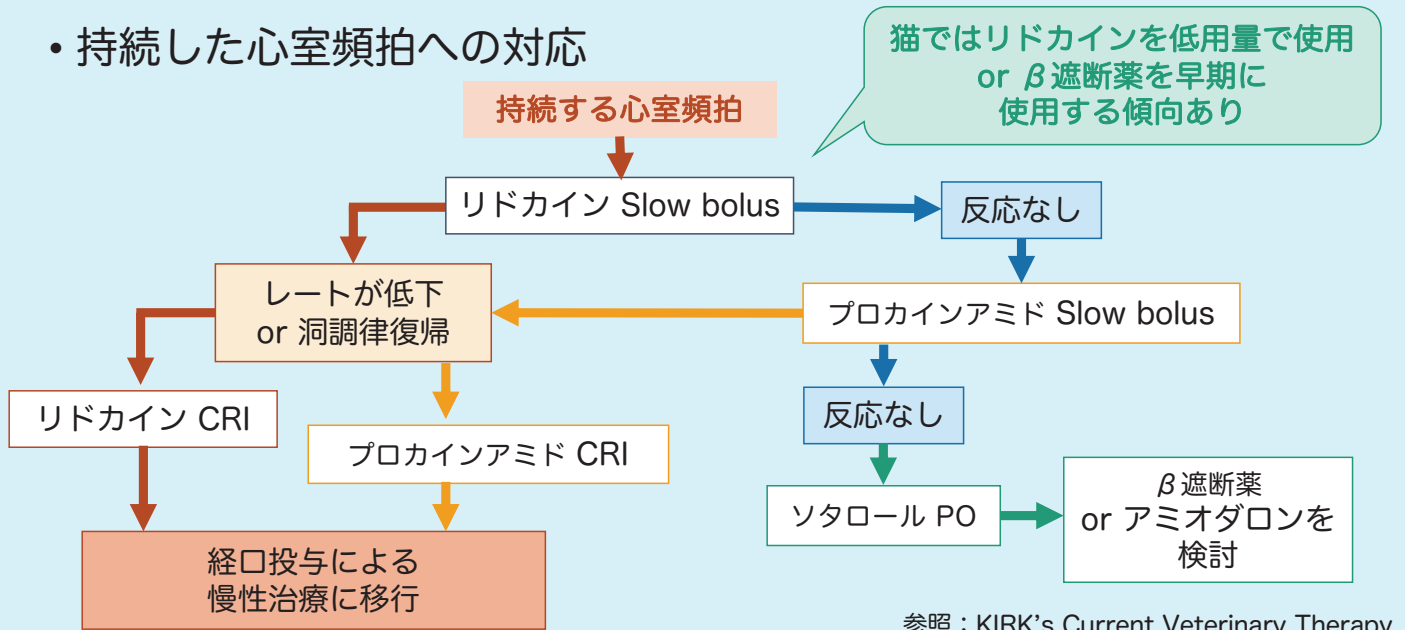
- ・心室性不整脈（心室期外収縮 / 心室頻拍）の治療の必要性
  1. 脈はある？ **ない場合は「無脈性心室頻拍」となる電氣的除細動の適応！ = 緊急！**
  2. 心室頻拍の心拍数（心室レート）は？
  3. 前方拍出不全/低血圧は？
  4. 単形性？多形性？
  5. R-on-T現象は？
  6. 期外収縮の頻度は？





## 治療の必要性の見極めと対応

### ・持続した心室頻拍への対応

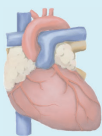


## 2024 RECOVER Guideline

Received: 23 March 2024 | Accepted: 25 April 2024

**TABLE 1** Treatment recommendations for dogs and cats with cardiopulmonary arrest.

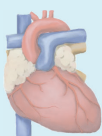
Treatment recommendation	Strength of recommendation	Quality of evidence	PICO
<b>Antiarrhythmics</b>			
We suggest that intravenous lidocaine be administered to dogs (2 mg/kg) with refractory pulseless ventricular tachycardia or ventricular fibrillation after the initial shock has been unsuccessful.	Weak	Moderate	ALS-01
If lidocaine is unavailable, we suggest that amiodarone may be administered intravenously (5 mg/kg) during CPR for PVT or VF refractory to the first shock in dogs.	Weak	Very low	ALS-02
We recommend against the use of amiodarone formulations containing polysorbate-80 in dogs due to the adverse hemodynamic side effects of these formulations that have been documented.	Strong	Moderate	ALS-02
We suggest that amiodarone may be administered intravenously (5 mg/kg) during CPR for PVT or VF refractory to the first shock in cats.	Weak	Very low	ALS-02
We suggest that intravenous lidocaine not be administered in cats with refractory pulseless ventricular tachycardia or ventricular fibrillation after the initial shock has been unsuccessful.	Weak	Moderate	ALS-01
We suggest administering esmolol (0.5 mg/kg IV or IO over 3–5 min followed by a CRI at 50 µg/kg/min) in dogs and cats with shockable rhythms that do not convert after the first defibrillation.	Weak	Very low	ALS-03



## 2024 RECOVER Guideline

治療推奨	推奨の強さ	エビデンスの質
最初の除細動が成功しなかった抵抗性のPVTまたはVFの犬に対しては、リドカインを静脈内投与（2 mg/kg）することを推奨	弱い (Weak)	中程度 (Moderate)
リドカインが使用できない場合、CPR中に最初の除細動に反応しないPVTまたはVFの犬に対しては、アミオダロンを静脈内投与（5 mg/kg）することを推奨	弱い (Weak)	非常に低い (Very low)
ポリソルベート80を含むアミオダロン製剤は、血行動態への副作用が報告されているため、犬に対して使用しないことを推奨。	強い (Strong)	中程度 (Moderate)
CPR中に最初の除細動に反応しない抵抗性PVTまたはVFの猫に対しては、アミオダロンを静脈内投与（5 mg/kg）することを推奨	弱い (Weak)	非常に低い (Very low)
最初の除細動が成功しなかった抵抗性のPVTまたはVFの猫に対しては、リドカインを静脈内投与しないことを推奨	弱い (Weak)	中程度 (Moderate)
最初の除細動後に反応しなかったショック適応リズムを呈する犬と猫に対しては、エスモロールを静脈内または骨髄内投与（0.5 mg/kgを3～5分かけて投与後、持続点滴を50 μg/kg/minで）することを推奨	弱い (Weak)	非常に低い (Very low)

PVT：無脈性心室頻拍、VF：心室細動、CPR：心肺蘇生

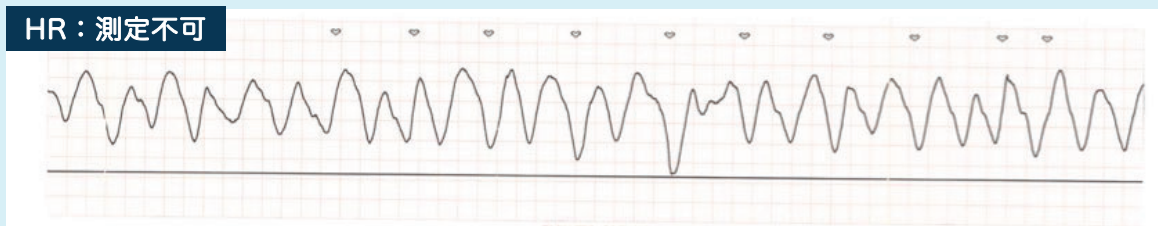


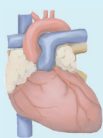
## 症例 4

### 【症例情報】

- ・猫、Mix、去勢オス、10歳齢
- ・気管内腫瘍の精査のため、全身麻酔下にて気管支鏡検査を実施
- ・麻酔導入後にラリングルマスクでの呼吸管理を行っていたが、低酸素状態が続いてしまったため、心肺停止となり心肺蘇生を実施

### 【心電図所見】

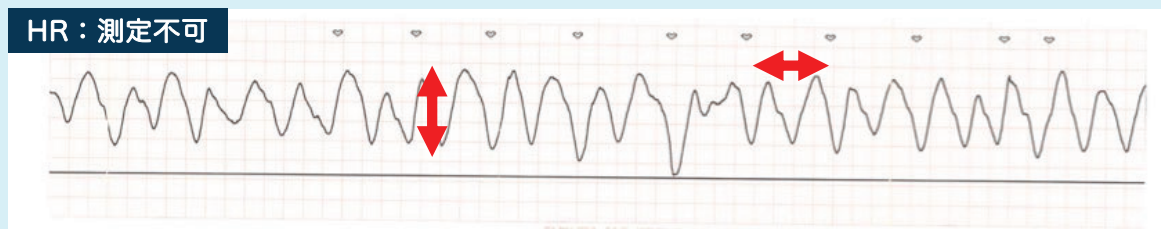




## 症例 4

【心電図所見】

② 幅（間隔）がバラバラ

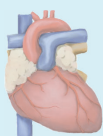


① 高さ（振幅）がバラバラ

③ 波の大きさは様々

**心室細動**

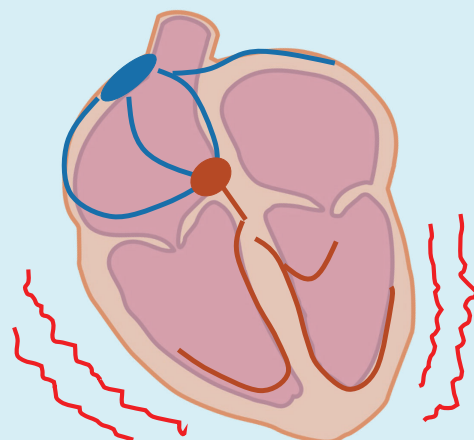
→ 心肺蘇生 & 除細動

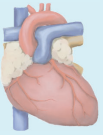


## 心室細動

- 心室細動
  - 心室の至る所で無秩序な興奮が発生
  - 心室からの拍出ができなくなる
- 心肺停止時に認められる心電図所見

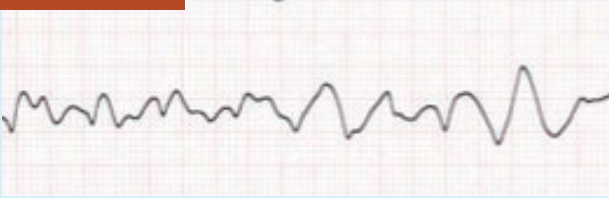
- |                 |                     |
|-----------------|---------------------|
| • 無脈性心室頻拍       | 電氣的除細動の適応！          |
| • 心室細動          | 【shocakableリズム】     |
| • 心静止           | 電氣的除細動不適応！          |
| • 無脈性電気活動 (PEA) | 【non-shocakableリズム】 |



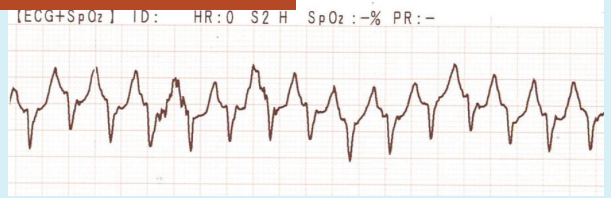


# 心肺停止時の4つの心電図所見

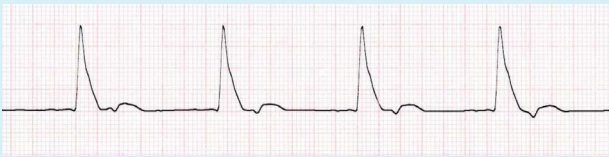
## 心室細動



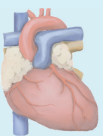
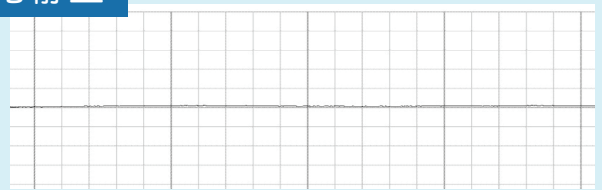
## 無脈性心室頻拍



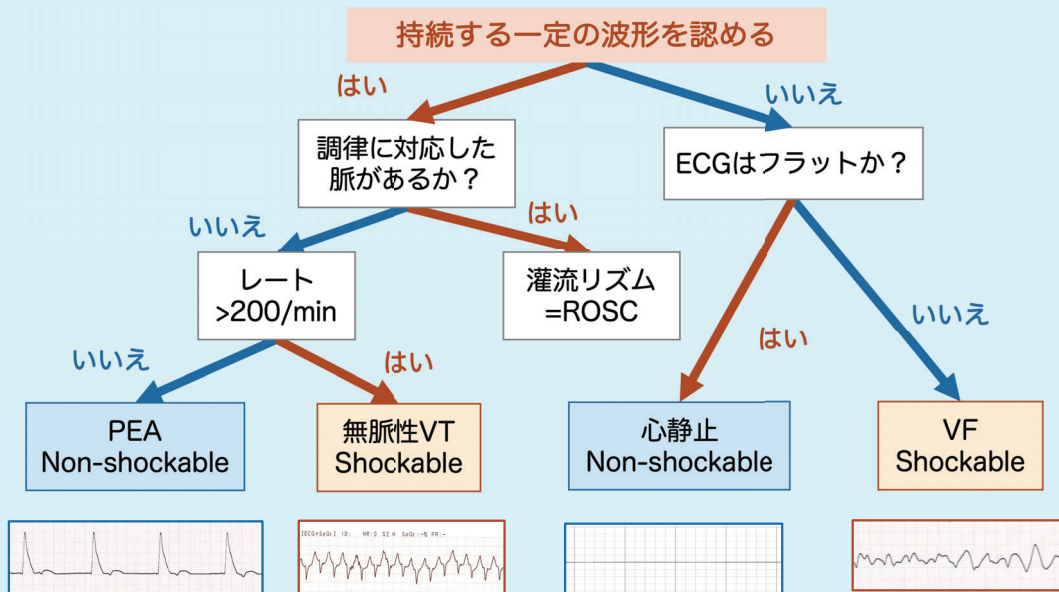
## 無脈性電気活動(PEA)



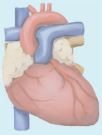
## 心静止



# 心肺停止時の心電図の評価と対応



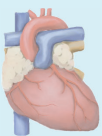
参照 : Textbook of Small Animal Emergency Medicine



## 犬と猫の心室性不整脈の原因

- 器質的心疾患による心筋障害
  - 心筋梗塞、心筋症、心臓手術後、狭窄性心疾患…
- 心原性以外にも…
  - 全身性疾患、炎症性疾患、低酸素、麻酔、外傷、腫瘍性疾患、消化器疾患、薬物、交感神経筋症などが原因になりうる

特に犬では心原性でないことも多い  
脾臓腫瘍、腹部腫瘍、GDV、低酸素、膵炎など…  
原因疾患の探索が重要！



## 犬と猫の心室性不整脈の原因

- 心室性頻脈性不整脈の原因疾患として…
  - 猫**のほとんど(96%, 102/106頭)は「器質的心疾患」が原因  
さらにその中の62%が左室肥大の所見を認める
  - 一方で…
  - 犬**の31%(43/138頭)は「器質的心疾患以外」の原因  
ただし43頭の中の17頭はボクサー心筋症

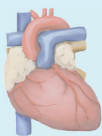
**Table 1.** Echocardiographic diagnoses in 106 cats and 138 dogs with ventricular tachyarrhythmias.

Cats	
LVH (including hyperthyroidism [n = 7], LV outflow tract obstruction [4], concurrent ASD and VSD [1], possible concurrent MV dysplasia [1], left atrial thrombus [1], and RV outflow tract obstruction and concurrent aortic valve and TV regurgitation [1])	66
R/UCM (including atrial thrombus [n = 1] and possible ventricular infarct [1])	17
DCM	6
Primary MV regurgitation	2
VSD	2
R/UCM or DCM	2
Other	7
Normal echocardiogram	4
Total cats	106

Dogs	
Myxomatous valvular heart disease	39
DCM	24
Cardiac mass	7
Pericardial effusion	5
Aortic/subaortic stenosis	3
Advanced myxomatous valvular heart disease or dilated cardiomyopathy	2
Multiple valvular abnormalities	2
Other	13
Normal	43
Total dogs	138

DCM, dilated cardiomyopathy; LV, left ventricle; LVH, left ventricular concentric hypertrophy; MV, mitral valve; R/UCM, restrictive/unclassified cardiomyopathy; RV, right ventricle; TV, tricuspid valve; VSD, ventricular septal defect.

E.Cote et al. JVIM 2008;22:1444-1446



## 猫の心筋症と心室期外収縮

### 肥大型心筋症の猫における心室期外収縮(VPC)の頻度

1. 正常猫と比較し有意にVPCを高頻度に認める  
(無徴候期であっても)

Bethany L. Jackson et al. JVC (2014)16,215-225  
U. Bartozuk et al. The Veterinary Journal (2019)21-25

\* 正常猫の多くでVPCsを認めるが、その数は非常に少ない

正常犬の約7割はVPCを認めない  
JAVMA Vol 218, No.8, April 15, 2001

Sofia Hanas et al. JVC (2009)11,17-22  
Bethany L. Jackson et al. JVC (2014)16,215-225  
U. Bartozuk et al. The Veterinary Journal (2019)21-25

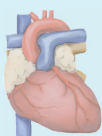
2. 左室流出路狭窄の有無や重症度との関連性なし

Bethany L. Jackson et al. JVC (2014)16,215-225

3. 代償期と非代償期の間にも有意な差はなし

U. Bartozuk et al. The Veterinary Journal (2019)21-25

頻発するVPCを認めた場合心筋症(心疾患)を疑うべき



## 猫の心筋症と心室期外収縮

### 肥大型心筋症の猫における心室期外収縮(VPC)の頻度

4.  $\beta$ 遮断薬(アテノロール)によりVPCの数は有意に減少

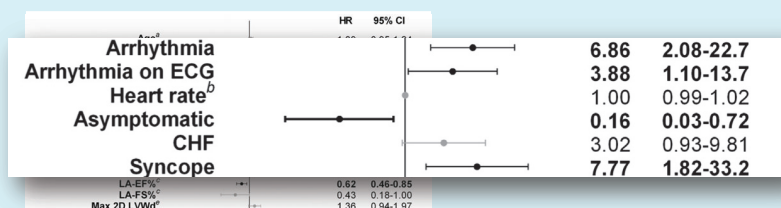
Bethany L. Jackson et al. JVC (2015)17,S296-S305

ただし...

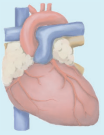
5. VPCの数と予後や突然死との関連性は不明

\* 突然死と不整脈、失神の有無に関連性を示した報告あり

J.R.Payne et al. JVC (2015)17, S318-S328



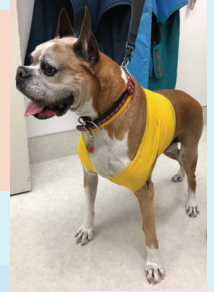・心室性不整脈への介入が必要か？  
・ $\beta$ 遮断薬が予後改善や突然死予防につながるか？ はまだ不明



## 犬種特異性のある心室性不整脈

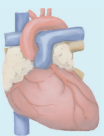


### 心筋症に関連する心室性不整脈

- ・ボクサー心筋症（不整脈源性右室心筋症 ARVC）
- ・ドーベルマン・ピンシャーの拡張型心筋症



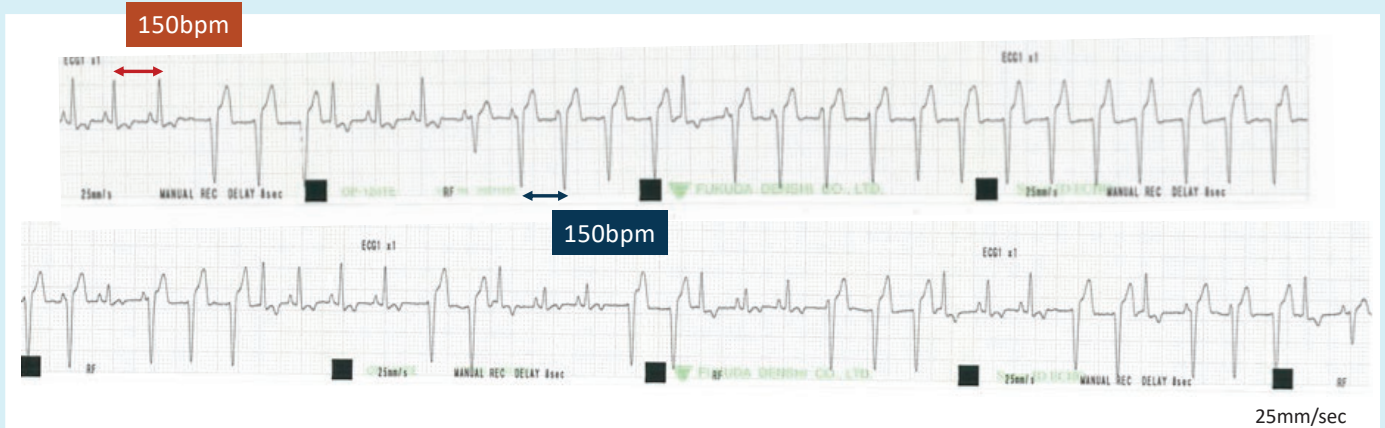
### 器質的心疾患を伴わない心室性不整脈

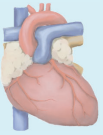
- ・若齢のジャーマン・シェパードの心室性不整脈
- ・スプリンガー・スパニエルのQT延長症候群
- ・ローデシアン・リッジバックの心室性不整脈



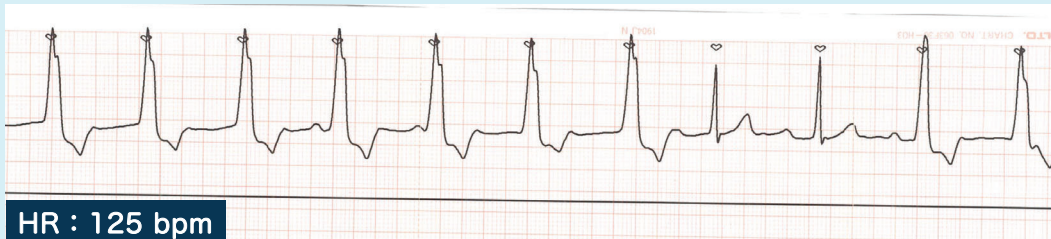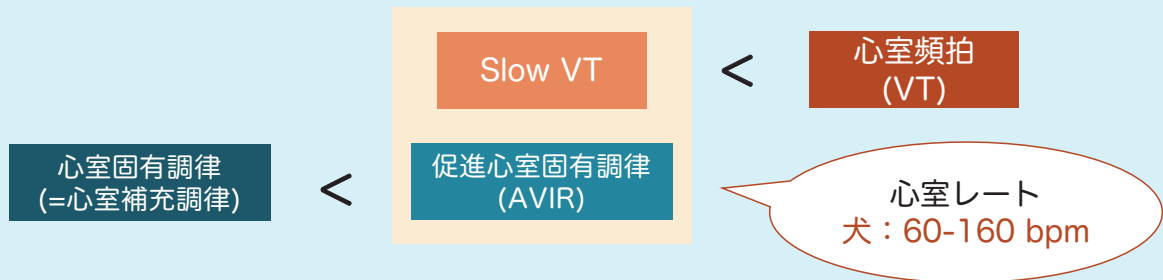
## 症例 5

- ・犬、トイ・プードル、9yo、F
  - ・胆嚢摘出、総胆管へのステント設置、避妊手術を実施
  - ・術後のモニター心電図所見

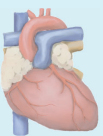




## Slow VTって何？



ラブラドル・レトリバー、脾臓破裂、術後



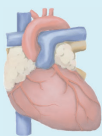
## 促進心室固有調律 ~slow VT~

- Accelerated idioventricular rhythm (AVIR)
  - プルキンエ繊維の脱分極レートより速い
  - 洞結節のリズムの範囲から±10%
    - 犬では60-120bpm、時に160bpmまで
    - 洞調律とのレートの競い合いが生じる
  - 通常<150bpm以下のAVIRでは**血行動態に影響なし**

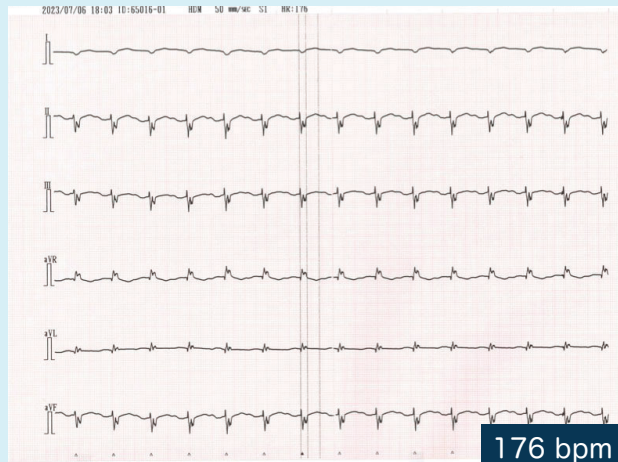
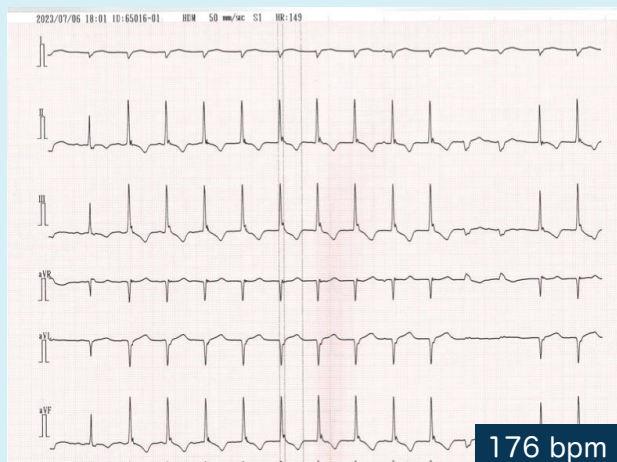
基礎疾患の  
特定&治療を優先

心室頻拍 (VT)  
よりは遅いけども…  
→”slow” VT

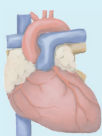
心室固有調律 (心室の補充調律)  
よりは速い…  
→”促進”心室固有調律



## 症例 2



- ① 利尿薬は休薬
- ② エスモロール 25-50 ug/kg/hr CRI ⇒ ソタロール 2.2 mg/kg PO BIDに変更
- ③ ラクトリンゲル静脈点滴



## Agenda

### 頻脈性不整脈とは？

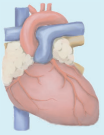
- ・ 犬と猫の頻脈
- ・ 上？下？ 上室性 vs 心室性不整脈

### 心室性の頻脈性不整脈

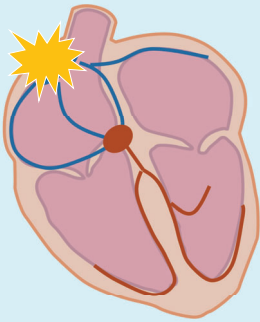
- ・ 心室頻拍と心室細動
- ・ 犬と猫の心室性不整脈
- ・ Slow VTって何？

### 上室性の頻脈性不整脈

- ・ 心房細動
- ・ 副伝導路と房室回帰性頻拍
- ・ 上室頻拍の鑑別

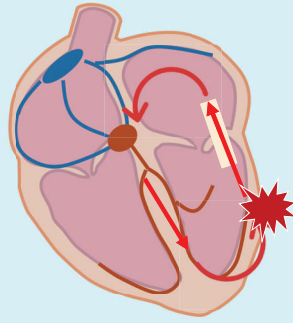


# 犬と猫の上室頻拍



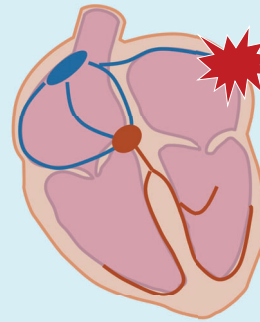
洞頻脈 (ST)

例：興奮、疼痛、低血圧、心不全 etc...



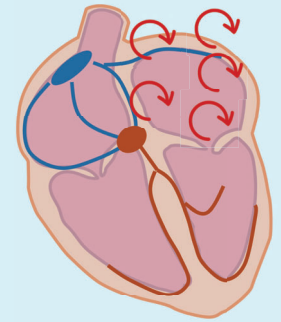
房室回帰性頻拍 (AVRT)

副伝導路



心房頻拍 (AT)

例：心房拡大  
心臓腫瘍

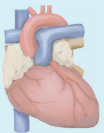


心房細動 (AF)

例：心房拡大

房室結節リエントリー性頻拍 (AVNRT)

犬の自然発生報告なし



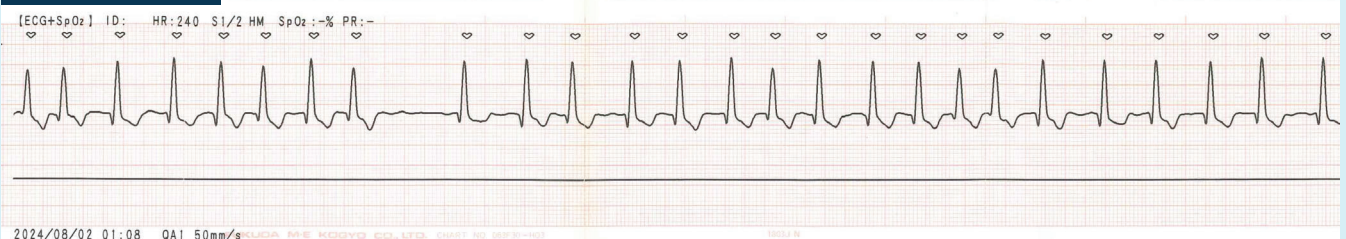
# 症例 6

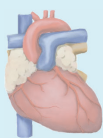
## 【症例情報】

- 犬、キャバリア、去勢オス、9yo
- 呼吸促迫で夜間救急を受診
- T : 37.3°C、P : 227bpm、R : 64/min

## 【心電図所見】

HR : 240bpm



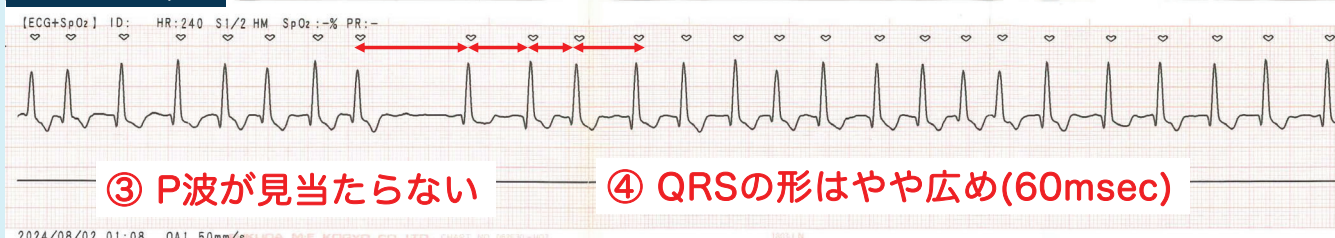


## 症例 6

### 【心電図所見】

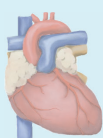
- ① 速い心拍数    ② RR間隔がバラバラ

HR : 240bpm



### 心房細動

→ 血圧の確認  
心拍数（心室レート）が速い、  
低血圧の場合はすぐに治療開始



## 犬と猫の心房細動

### 原因の多くは心疾患による心房の拡大

- ・ 犬：僧帽弁閉鎖不全症、拡張型心筋症など
- ・ 猫：心筋症など

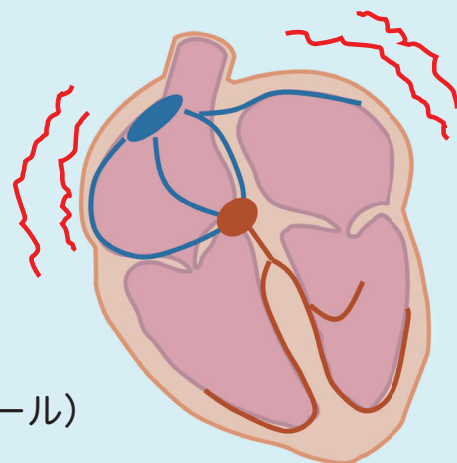
### 速すぎる心拍数は心拍出を低下させる

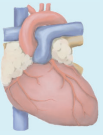
- ・ 拍出不全による活動性低下
- ・ うっ血性心不全のさらなる悪化

### 治療

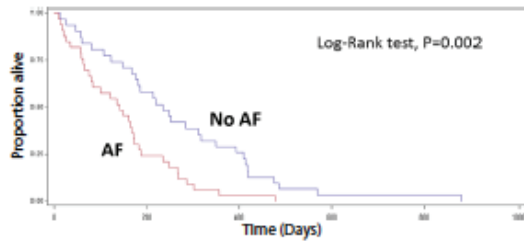
- ① 洞調律に復帰させる（リズム・コントロール）
- ② 速すぎる心拍数を遅くする（レート・コントロール）

- ・ 重度の心疾患を持つ心房細動の症例はレート・コントロールによる治療

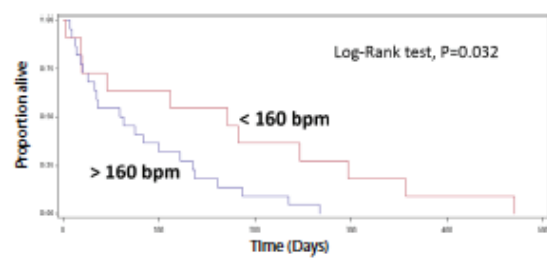




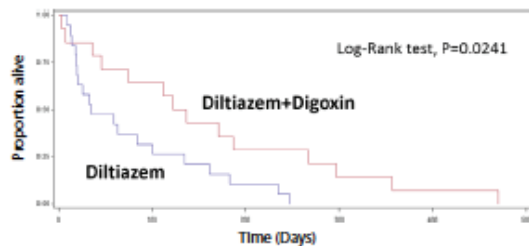
# MMVDにおける心房細動



AF 142days vs noAF 234days



<160bpm 171days vs >160bpm 61days

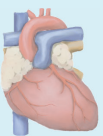


Dil 35days vs Dil+Dig 130days

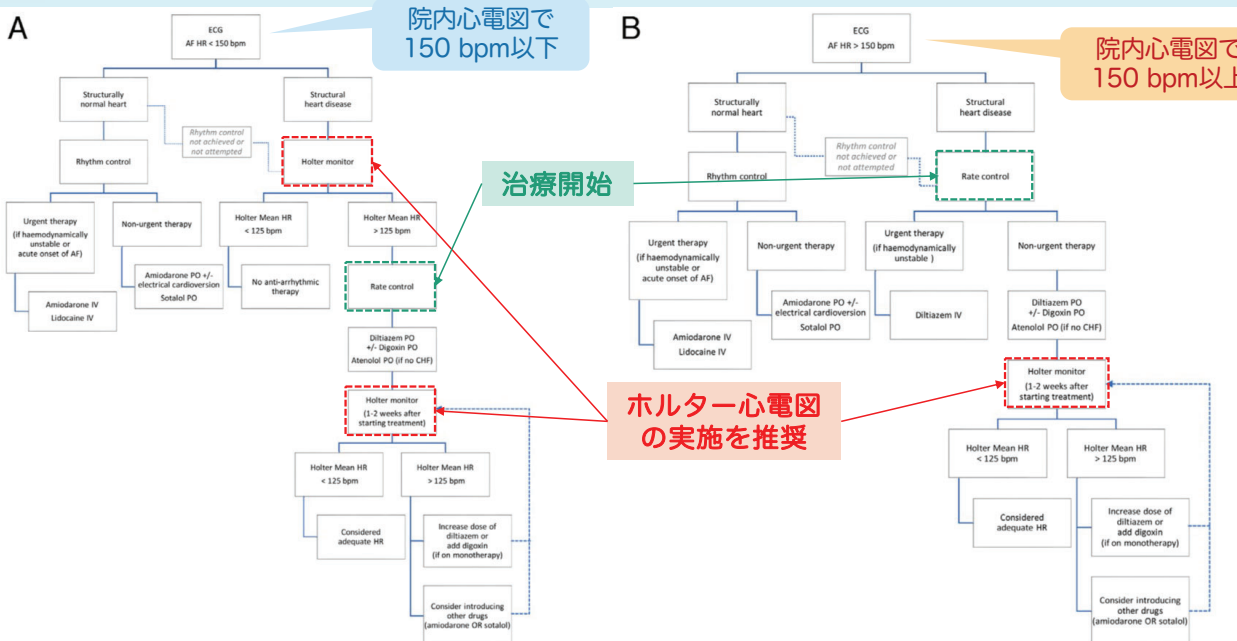
### 対象

- ・ 僧帽弁閉鎖不全症 + 心房細動
- ・ 64頭
- ・ 15kg以上
- ・ Stage C

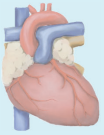
JVIM 2016;30:51-57. S.W.Jung et al.



# 心房細動のレートコントロール(犬)

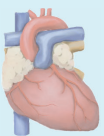
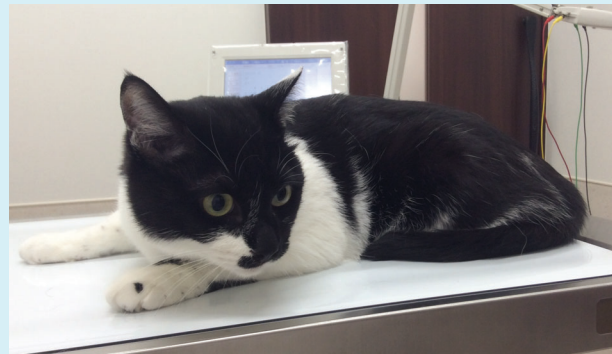
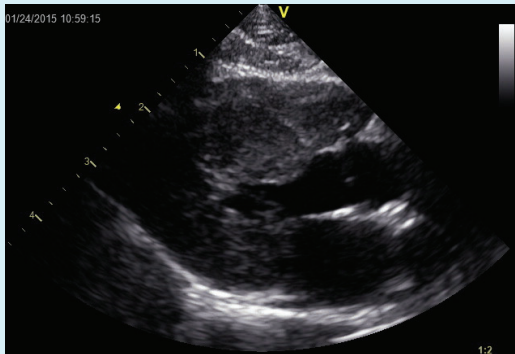


B.Pedro et al. The Veterinary Journal 265 (2020) 105549



## 症例 7

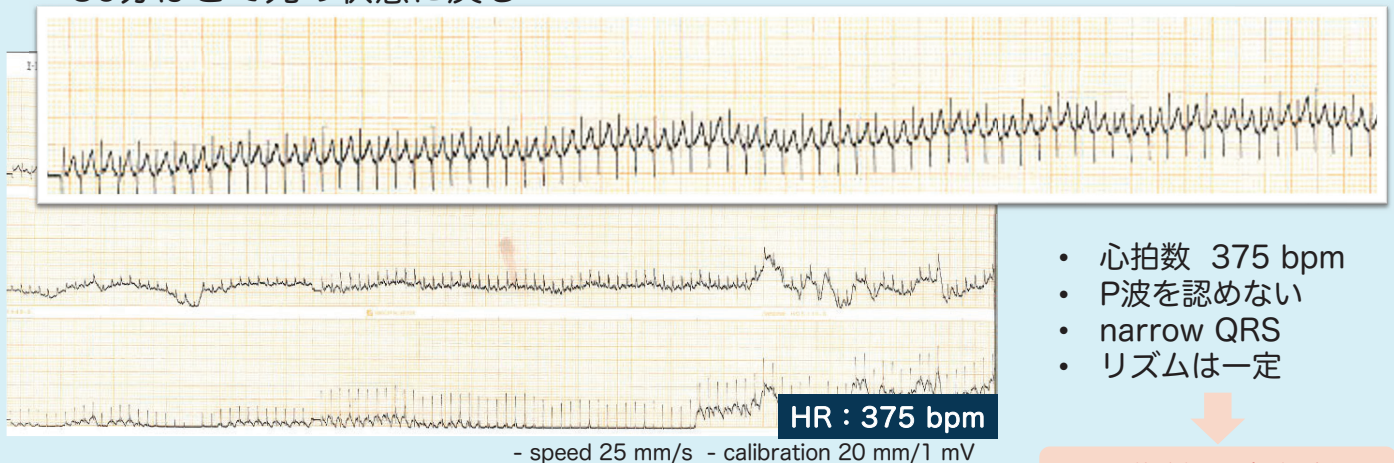
- 猫、Mix、2歳齢
- 失神の精査を目的に来院
  - 半年の間に3回の失神
- 心エコー検査にて肥大型心筋症を疑う所見



## 症例 7

### 失神・虚脱時の心電図所見

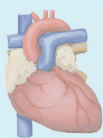
- 横臥になり呼吸促迫、失禁
- 30分ほどで元の状態に戻る



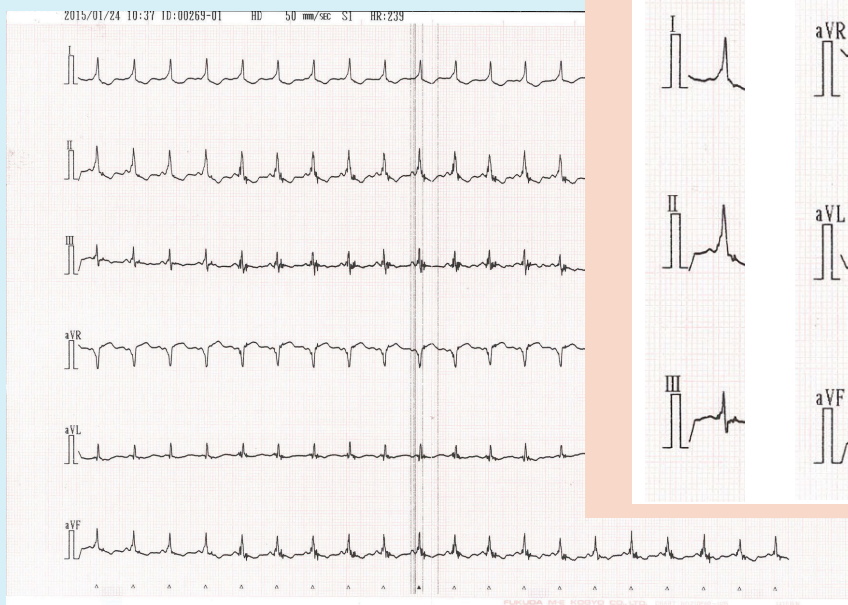
- 心拍数 375 bpm
- P波を認めない
- narrow QRS
- リズムは一定



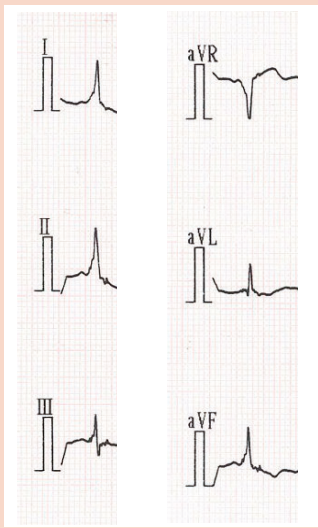
発作性上室頻拍



## 症例 7



- speed 50 mm/s - calibration 10 mm/1 mV

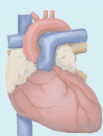


### 心電図所見

- PQ間隔の短縮
- デルタ波
- QRS幅の延長
- 心室再分極の変化

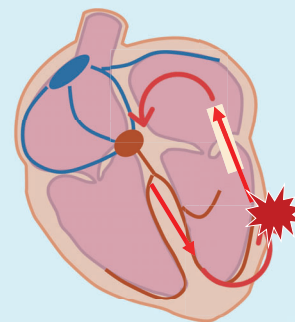
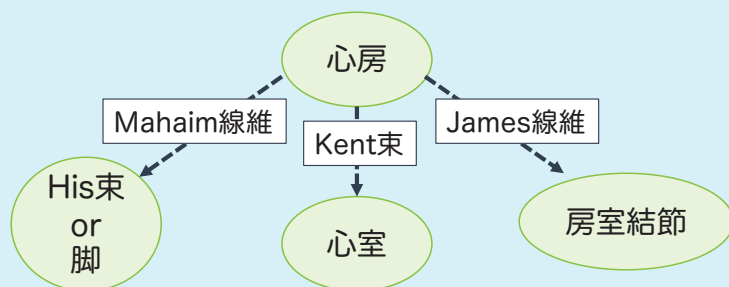


心室早期興奮

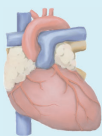


## 心室早期興奮

- 房室結節の他に心房と心室をつなぐ電気的経路である副伝導路が存在  
→副伝導路の方が伝導速度が速いため、副伝導路を介して早期に心室が脱分極を起こす  
→心室早期興奮 (pre-excitation syndrome)
- 副伝導路と房室結節を伝導が回帰  
→房室回帰性頻拍が生じる



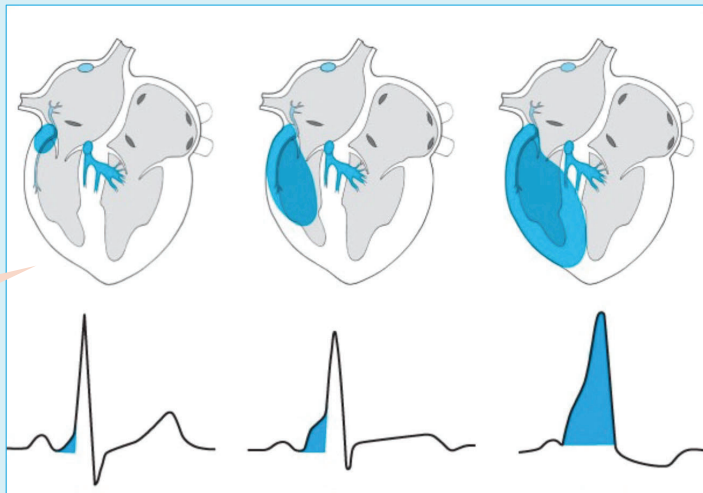
Ref: Electrocardiography of the dog and cat 2<sup>nd</sup> edition



# 心室早期興奮

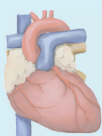
## 心電図所見の特徴

- PQ間隔の短縮
- デルタ波
- QRS幅の延長
- 心室再分極の変化

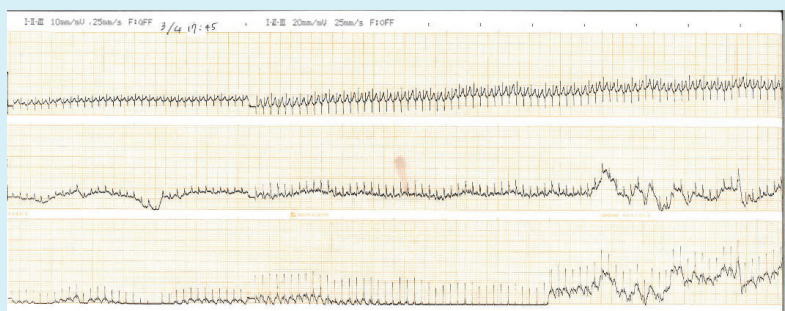

「副伝導路を介した心室の早期興奮」と「房室結節を介した正常な心室興奮」との時間的な関係でQRS群の波形が変化

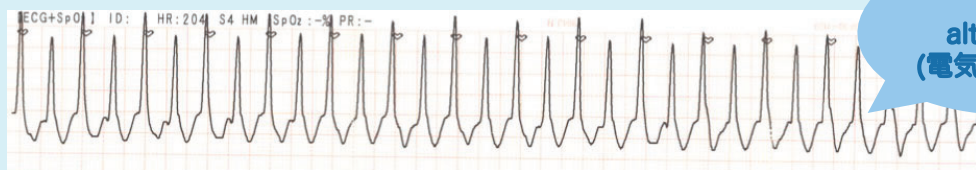
Ref: Electrocardiography of the dog and cat 2<sup>nd</sup> edition



# 心室早期興奮



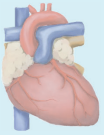
- speed 25 mm/s - calibration 20 mm/1 mV



50mm/sec

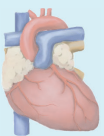
QRS alternans (電気的交互脈)

房室回帰性頻拍  
Atrioventricular reciprocating tachycardia, AVRT



## 症例 8

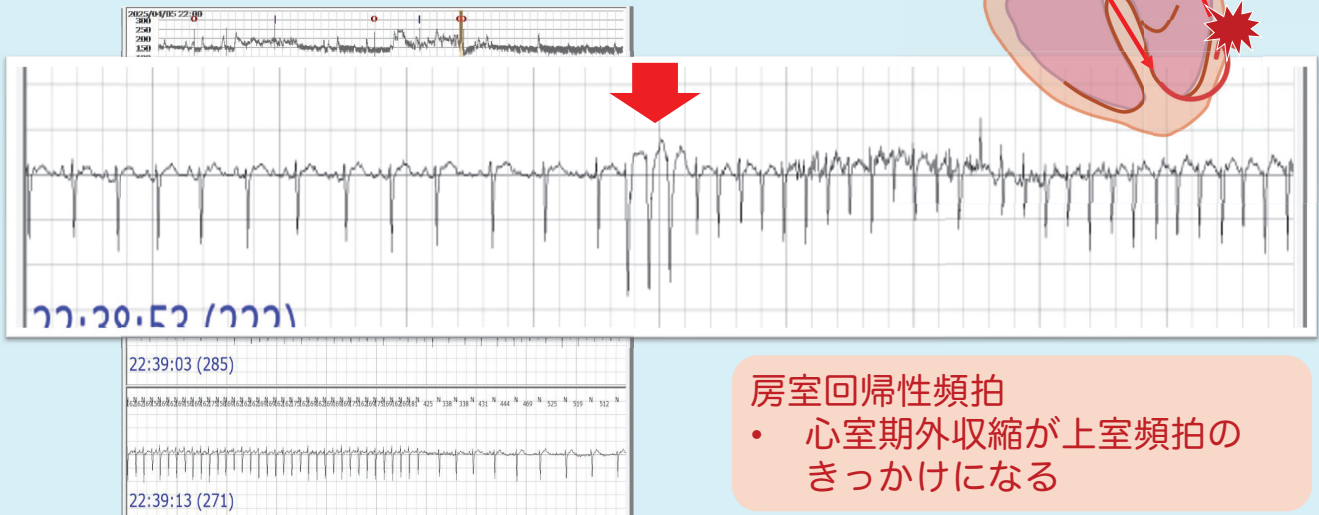
- 猫、スコティッシュ・フォールド、7歳齢
- 肥大型心筋症 (Stage C)
- 月に1回程度の発作を認めたため、精査のためにホルター心電図検査を実施



## 症例 8

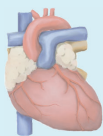
### ホルター心電図検査

- 30秒程度持続する発作性上室頻拍を認める



### 房室回帰性頻拍

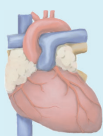
- 心室期外収縮が上室頻拍のきっかけになる



## 猫における心室早期興奮（房室回帰性頻拍）

近年発表された回顧的研究の比較

	M.Sidler et al. JVC 2023	E.A.Gavic et al. JVC 2024
頭数	17頭	23頭
年齢	5.4歳 (0.2 - 11.9)	2.5歳 (0.55-14.7)
性別	雄16頭、雌1頭	雄16頭、雌7頭
猫種	短毛種、ノルウェージャン、etc...	短毛種、長毛種、スフィンクス、etc...
症状	元気低下、虚弱、食欲不振、失神(3頭)、頻呼吸(6頭)、心不全(3頭)、偶発(2頭)	失神(15頭)、頻呼吸(14頭)、無徴候(5頭)、元気低下、嘔吐、流涎、発声、
ECG	9/17頭で頻脈性不整脈 7/9頭がnarrow tach、2/9頭がwide tach 1頭は逆行性AVRTを疑う	14/23頭でSVT、7/14頭でOAVRTの所見 SVT中の心拍数は310-420 bpm (中央値 375) 4/7頭でQRS alternans (電氣的交互脈)
心疾患/心負荷	コントロール群より有意な左房拡大、 右房拡大、左室壁肥厚	HCMフェノタイプ13頭、DCM1頭、ASD 1頭 (2頭でうっ血性心不全歴)
抗不整脈薬	ソタロール (5/17頭)、ジルチアゼム (5/17頭)、アテノロール (4/17頭)	アテノロール (10/18頭)、ソタロール (5/18頭)、ジルチアゼム (2/18頭)、およびアミオダロン (1/18頭)
予後	執筆時、5/17頭が心臓死亡 MST 1882日 (2-1882)	MST 1872日 (5.1年)



## 犬における上室頻拍の鑑別

Received: 9 January 2023 | Accepted: 22 August 2023  
DOI: 10.1111/jvim.16845

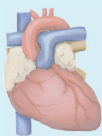
STANDARD ARTICLE

Journal of Veterinary Internal Medicine **ACVIM**  
American College of Veterinary Internal Medicine  
Open Access

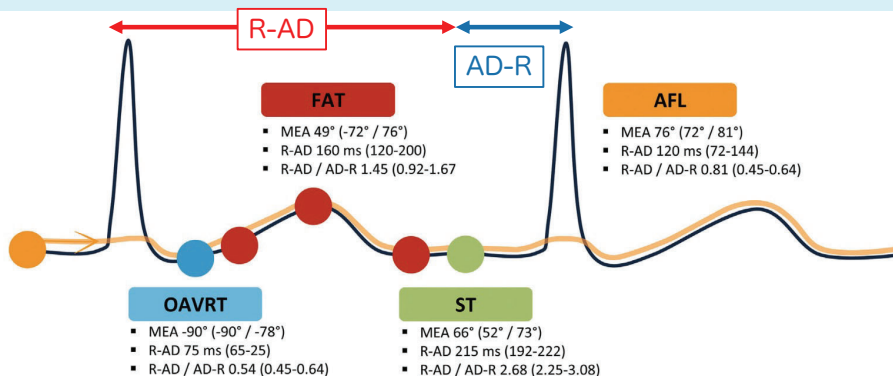
### Localization and characterization of atrial depolarization waves on the surface electrocardiogram in dogs with rapid supraventricular tachycardia

Stefano Battaia<sup>1,2</sup> | Manuela Perego<sup>1,2</sup> | Damiano Cavallini<sup>3</sup> | Roberto Santilli<sup>1,4</sup>

犬の上室頻拍における、体表心電図から評価した心房脱分極波形の位置と特徴  
↓  
上室頻拍の鑑別診断が体表心電図から実施可能か？

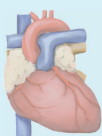


# 犬における上室頻拍の鑑別

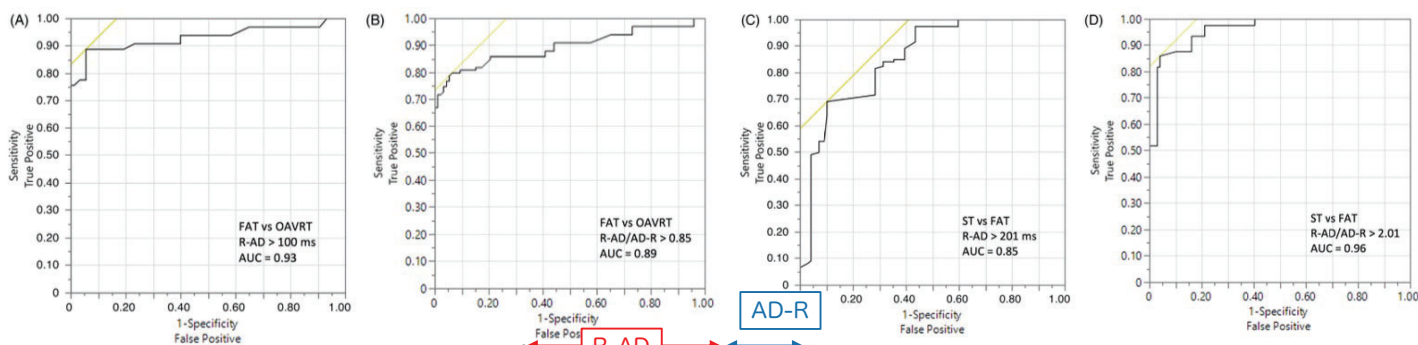


	心房粗動 (AFL)	局所心房頻拍 (FAT)	順行性房室回帰性頻拍 (OAVRT)	洞頻脈 (ST)
心房脱分極	-	OAVRTとSTの間	QRSの直後	QRSの直前
平均電気軸 (MEA)	76° (72 / 81°)	49° (-72° / 76°)	-90° (-90° / 78°)	66° (52° / 73°)
R-AD (ms)	120 ms (72 - 144)	160 ms (120 - 200)	75 ms (65 - 25)	215 ms (192 - 222)
R-AD / AD-R	0.81 (0.45-0.64)	1.45 (0.92-1.67)	0.54 (0.45-0.64)	2.68 (2.25-3.08)
QRS alternans (lead II)	-	100%	79%	-

Stefano Battaia et al. JVIM. 2023;37:1992-2002

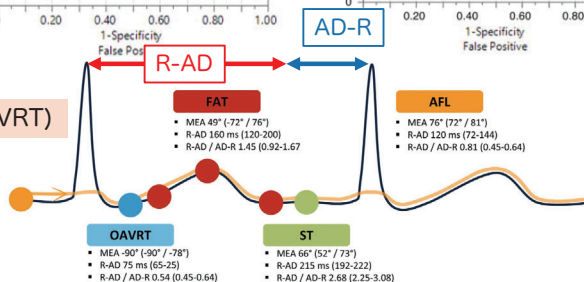


# 犬における上室頻拍の鑑別



心房頻拍 (FAT) vs 房室回帰性頻拍 (OAVRT)

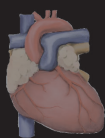
R-AD > 100 ms  
R-AD/AD-R > 0.85



洞頻脈 (ST) vs 心房頻拍 (FAT)

R-AD > 201 ms  
R-AD/AD-R > 2.01

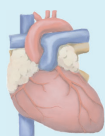
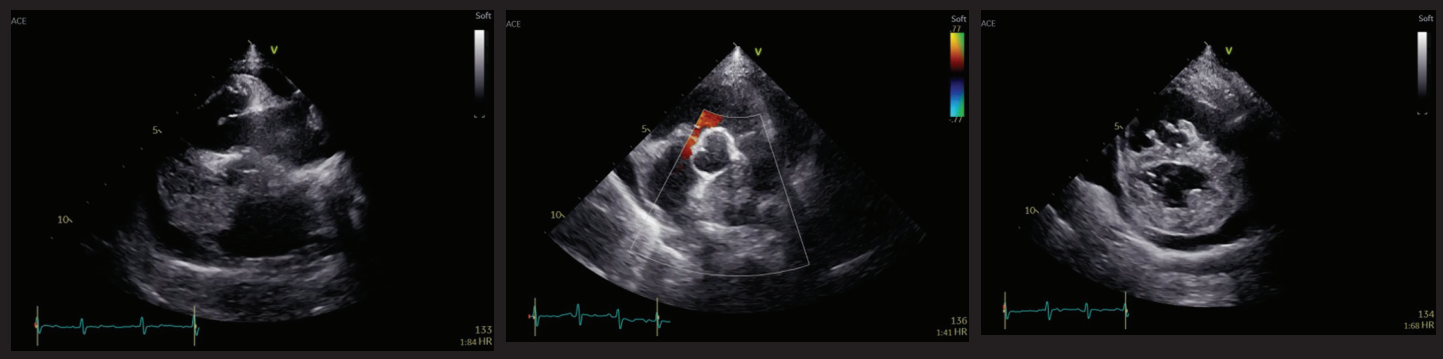
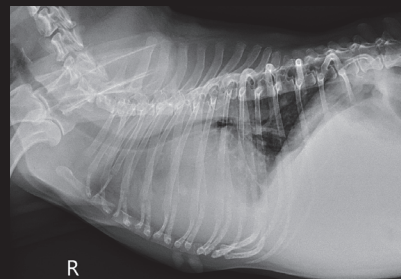
Stefano Battaia et al. JVIM. 2023;37:1992-2002



## 症例 9

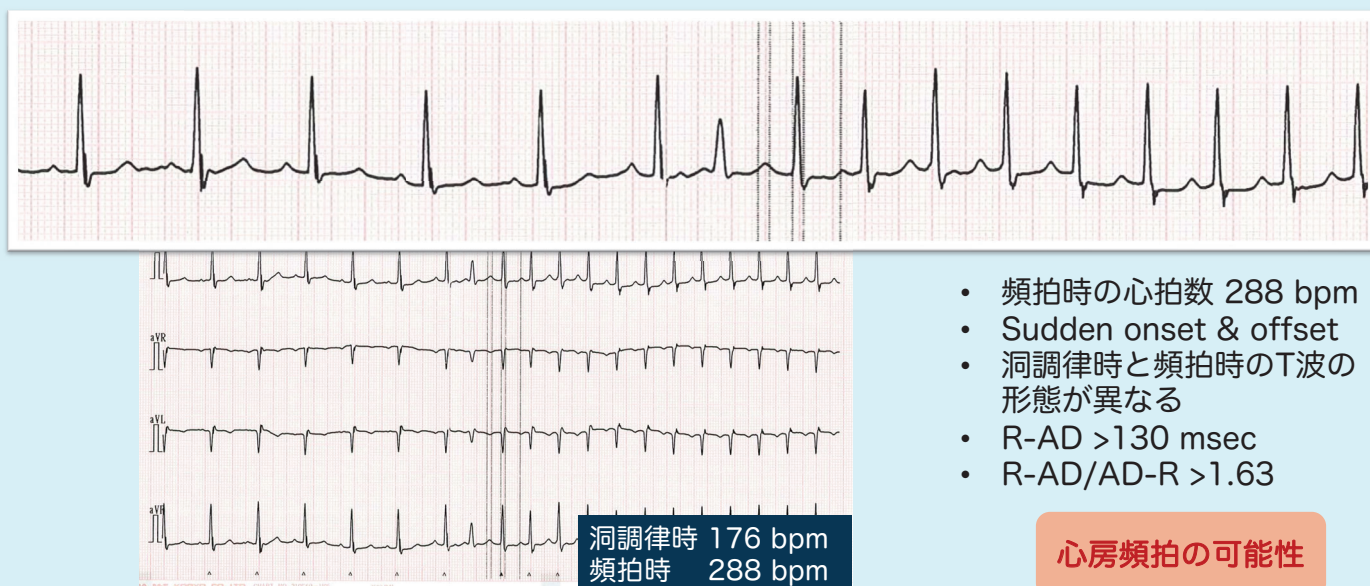
犬、フレンチブルドッグ、12yo、M

- 胸腹水貯留の精査で当院を受診
- 心基部腫瘍による右室流出路の圧迫→右心不全と判断
- 分子標的薬を使用し、心不全は改善
- 経過の中で不整脈を診断



## 症例 9

院内心電図所見





# Questions?

VSEC循環器科 [cardiology@vsec.jp](mailto:cardiology@vsec.jp)

